NHỊP NHANH TRÊN THẤT

PGS. TS Phạm Nguyễn Vinh

Bv tim Tâm Đức

Viện Tim TP.HCM

ĐH Y Khoa Phạm Ngọc Thạch

ĐH Y Khoa Tân Tạo

Pham Nguyen Vinh

Định nghĩa

- Nhịp nhanh trên thất (NNTT) là nhịp nhanh bắt nguồn từ nhĩ hay bộ nối nhĩ thất
- Bao gồm 2 loại: nhịp nhanh nhĩ và nhịp nhanh bộ nối nhĩ thất. Nhịp nhanh nhĩ không chịu ảnh hưởng bởi sự dẫn truyền qua nút nhĩ thất (độc lập với nút nhĩ thất – "AV node independent"). Ngược lại, nhịp nhanh bộ nối nhĩ thất phụ thuộc vào sự dẫn truyền qua nút nhĩ thất (phụ thuộc nút nhĩ thất – "AV node dependent").

Các loại nhịp nhanh trên thất

Các nhịp nhanh xuất phát từ nhĩ	Các nhịp nhanh xuất phát từ bộ nối
- Nhịp nhanh xoang - Vào lại nút xoang - Nhịp nhanh xoang mạn tính - Nhịp nhanh nhĩ - Cuồng nhĩ - Rung nhĩ	- Vào lại nút nhĩ thất - Vào lại nhĩ thất - Nhịp nhanh bộ nối không kịch phát (nonparoxysmal junctional tachycardia)

Phân loại nhịp nhanh dựa theo cơ chế

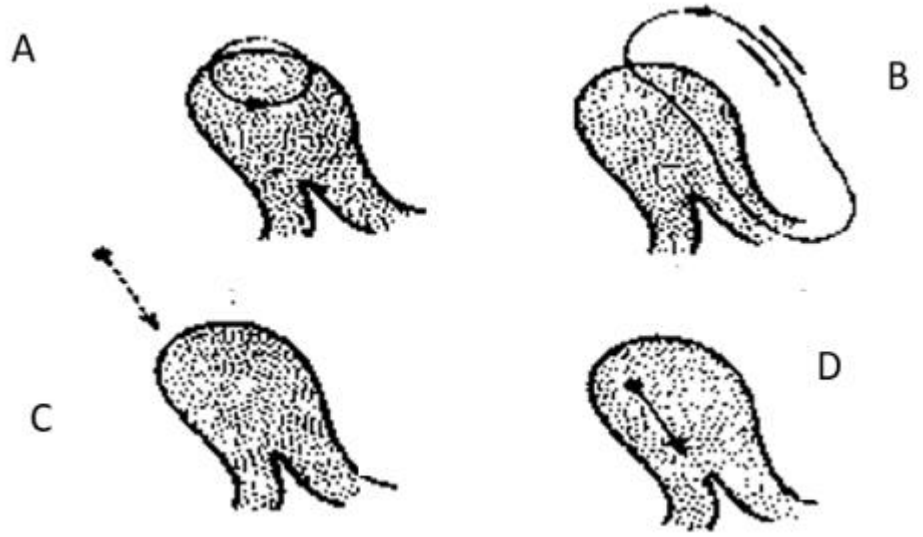

A: vào lại nút nhĩ thất; B: vào lại nhĩ thất qua đường phụ; C: nhịp nhanh nhĩ do vào lại nhĩ hoặc tự động tính bất thường; D: nhịp nhanh bộ nối không kịch phát.

Pham Nguyen Vinh

Phân loại: phụ thuộc/không phụ thuộc nút nhĩ thất

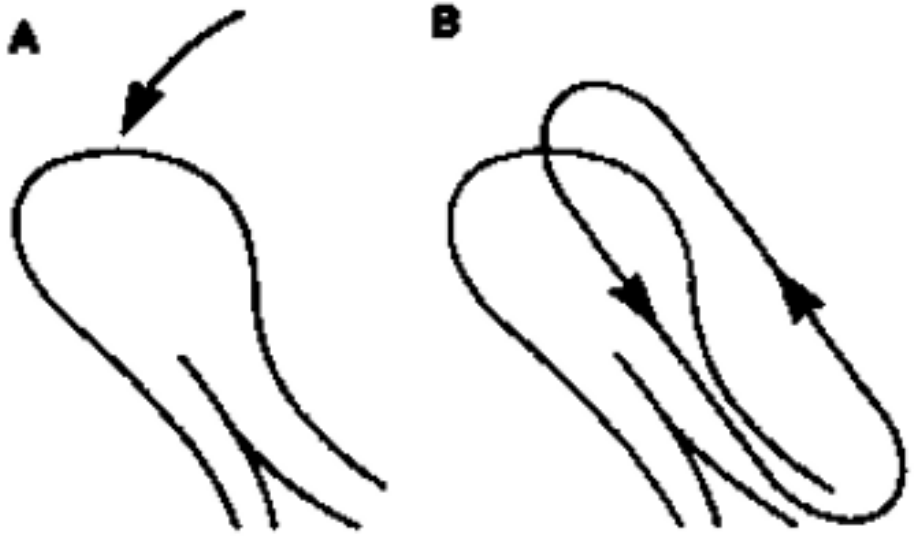

A. NNTT không phụ thuộc nút nhĩ thất (rung nhĩ, cuồng nhĩ, nhịp nhanh nhĩ ổ ngoại vị).

B. NNTT phụ thuộc nút nhĩ thất (vào lại)

Pham Nguyen Vinh

CÁC NHỊP NHANH XUẤT PHÁT TỪ NHĨ

- Nhịp nhanh xoang
- Vào lại nút xoang
- Nhịp nhanh xoang mạn tính
- Nhịp nhanh nhĩ
- Cuồng nhĩ
- Rung nhĩ

Nhịp nhanh xoang

- Nhịp xoang có tần số thay đổi theo tuổi. TST tối đa= (220 –tuổi).
- Nhịp xoang có thể đến 200 – 220 lần/phút, thường hiếm khi > 160 lần/phút khi không gắng sức.
- Nguyên nhân: thường do thay đổi sinh lý hoặc bệnh lý làm tăng kích thích giao cảm và giảm phó giao cảm đối với nút xoang (sốt, gắng sức, giảm thể tích máu, giảm oxy máu, cường giáp, thiếu máu).

Tiêu chuẩn ECG nhịp nhanh xoang

- Sóng P bình thường đi theo mỗi phức bộ QRS.
- Khoảng PR ngắn lại do tăng dẫn truyền qua nút nhĩ thất
- Phức bộ QRS bình thường nếu không kèm theo rối loạn dẫn truyền có sẵn. Có thể có dạng blốc nhánh trái do dẫn truyền lệch hướng khi nhịp nhanh, và trở về dạng bình thường khi hết cơn nhịp nhanh.
- Thường khởi phát và kết thúc từ từ.

ECG: nhịp nhanh xoang

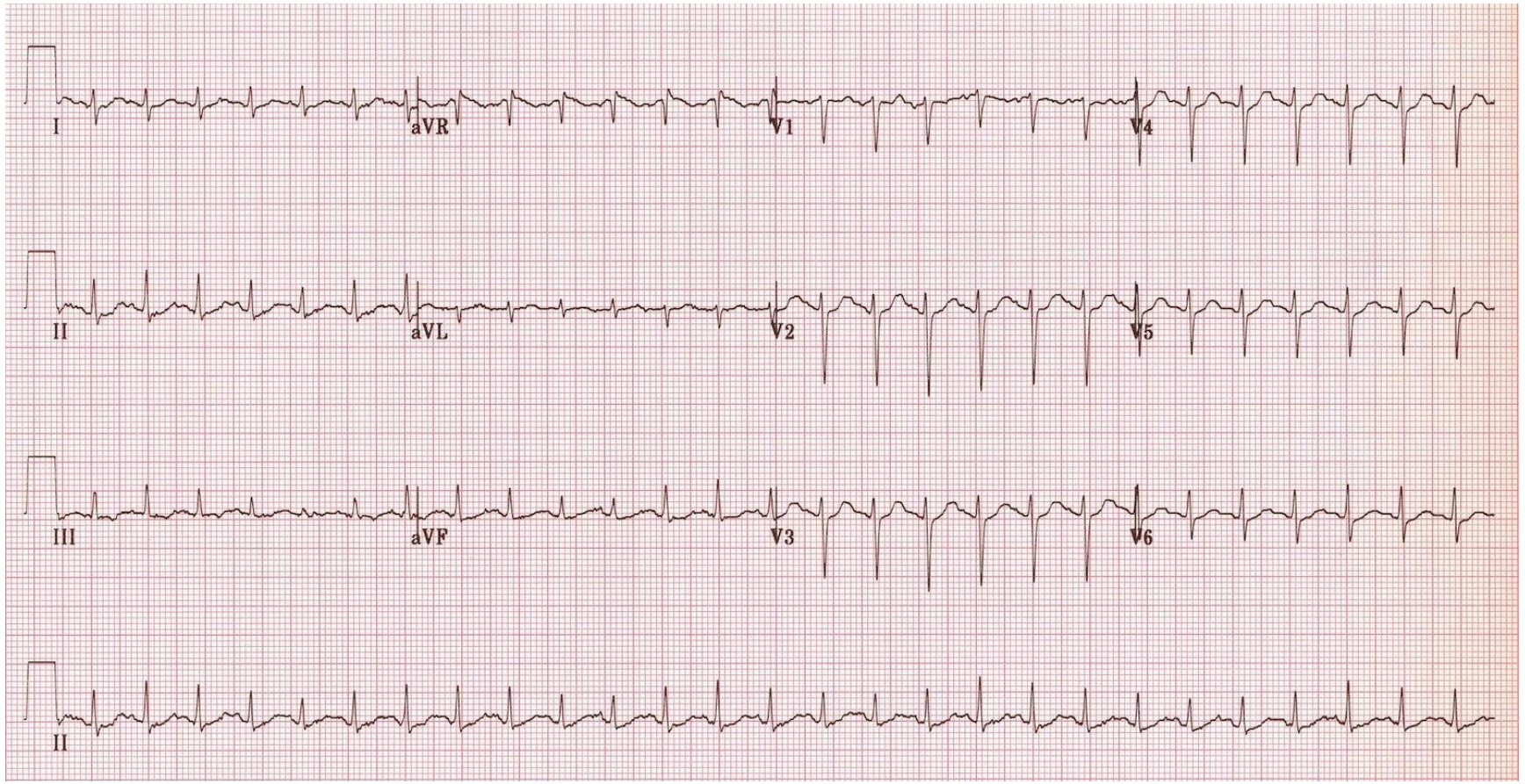

Pham Nguyen Vinh

Lưu ý

- Nhịp nhanh xoang thường không có:
  - PR dài: cần chú ý nhịp nhanh nhĩ do vòng vào lại hoặc cuồng nhĩ dẫn truyền 2:1.
  - Trục sóng P bất thường
  - Sóng P đảo đi sau phức bộ QRS: nhịp bộ nối do vòng vào lại

ECG: nhịp nhanh xoang, cuồng nhĩ và NNTT

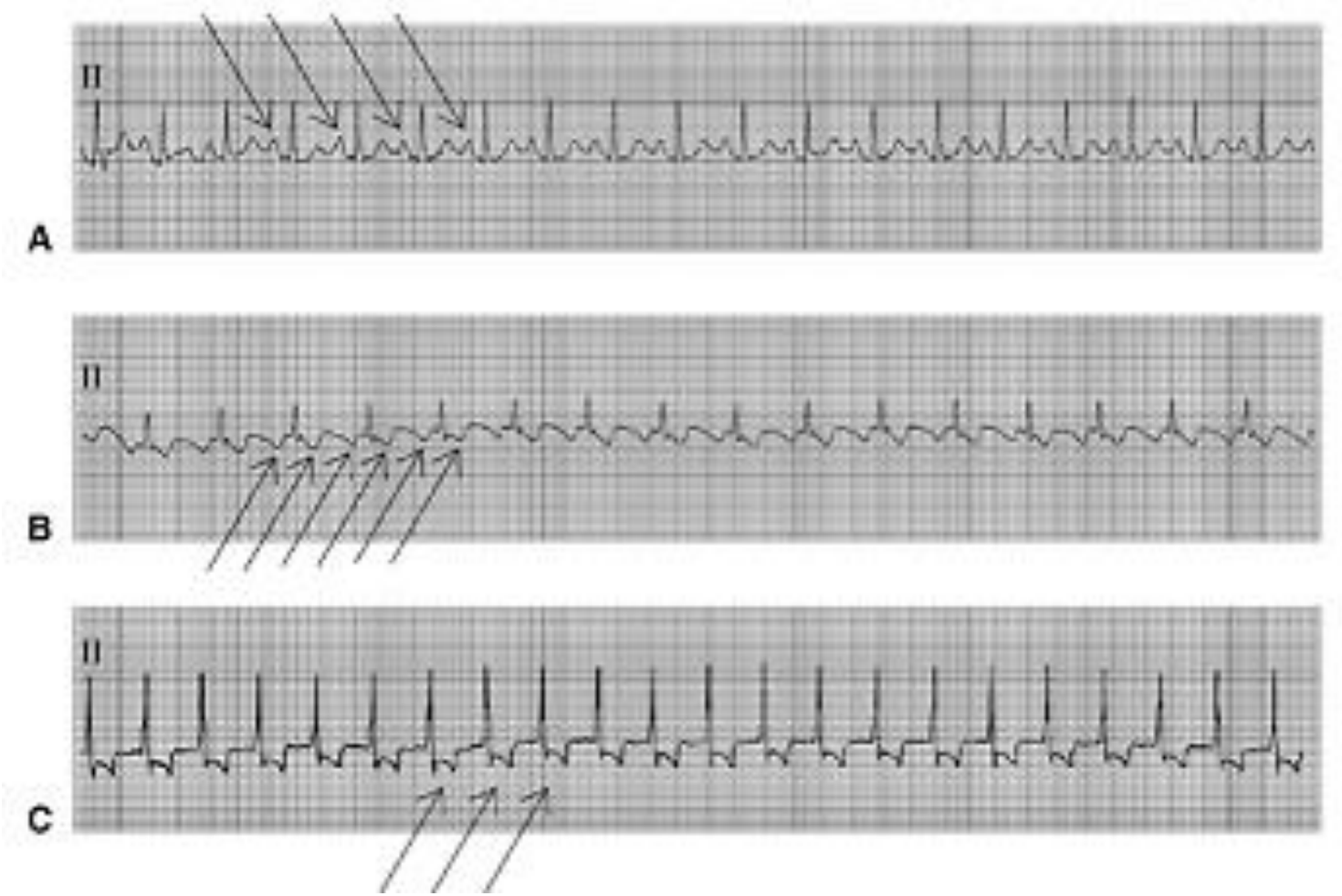

A. nhịp xoang; B. Cuồng nhĩ; C. sóng P dẫn truyền ngược

Pham Nguyen Vinh

Vào lại tại nút xoang (Sinus node reentry)

- Thường xảy ra ở người lớn tuổi, có bệnh tim mạch thực thể.
- Khởi đầu và kết thúc cơn đột ngột.
- Đặc điểm điện tâm đồ:
  - Sóng P rõ, hình dạng tương tự nhịp xoang bình thường
  - Nhịp đều, tần số < 130 lần/phút.

Nhịp nhanh xoang "mạn tính"

- Thường xảy ra ở nữ trẻ, không bệnh tim.
- Không biến đổi thành nhịp nhanh kịch phát
- Tần số thường > 100 lần/phút

Pham Nguyen Vinh

Nhịp nhanh nhĩ (atrial tachycardia)

- Nhịp nhanh nhĩ là nhịp nhanh có ổ bắt nguồn từ cơ tâm nhĩ tại một hoặc nhiều vị trí ngoài nút xoang và nút nhĩ thất.
- Tần suất < 10% bệnh nhân có cơn nhịp nhanh kịch phát trên thất
- Thường xảy ra trên bệnh nhân bệnh tim mạch hoặc bệnh phổi.
- Cơ chế: vào lại hoặc tăng tự động tính.
- Cơn nhịp nhanh có thể kịch phát hoặc không kịch phát,

Đặc điểm ĐTĐ nhịp nhanh nhĩ

- Dạng sóng P khác với P xoang bình thường
- Khó nhận dạng sóng P khi nhịp quá nhanh.
- Tần số từ 100 – 240 lần/phút.
- Thường không có dẫn truyền ngược.
- Yếu tố gợi ý chẩn đoán là nhịp nhanh vẫn tiếp tục khi có xảy ra blốc nhĩ thất (tự nhiên hay do kích thích phế vị hoặc dùng adenosine).

ECG: nhịp nhanh nhĩ

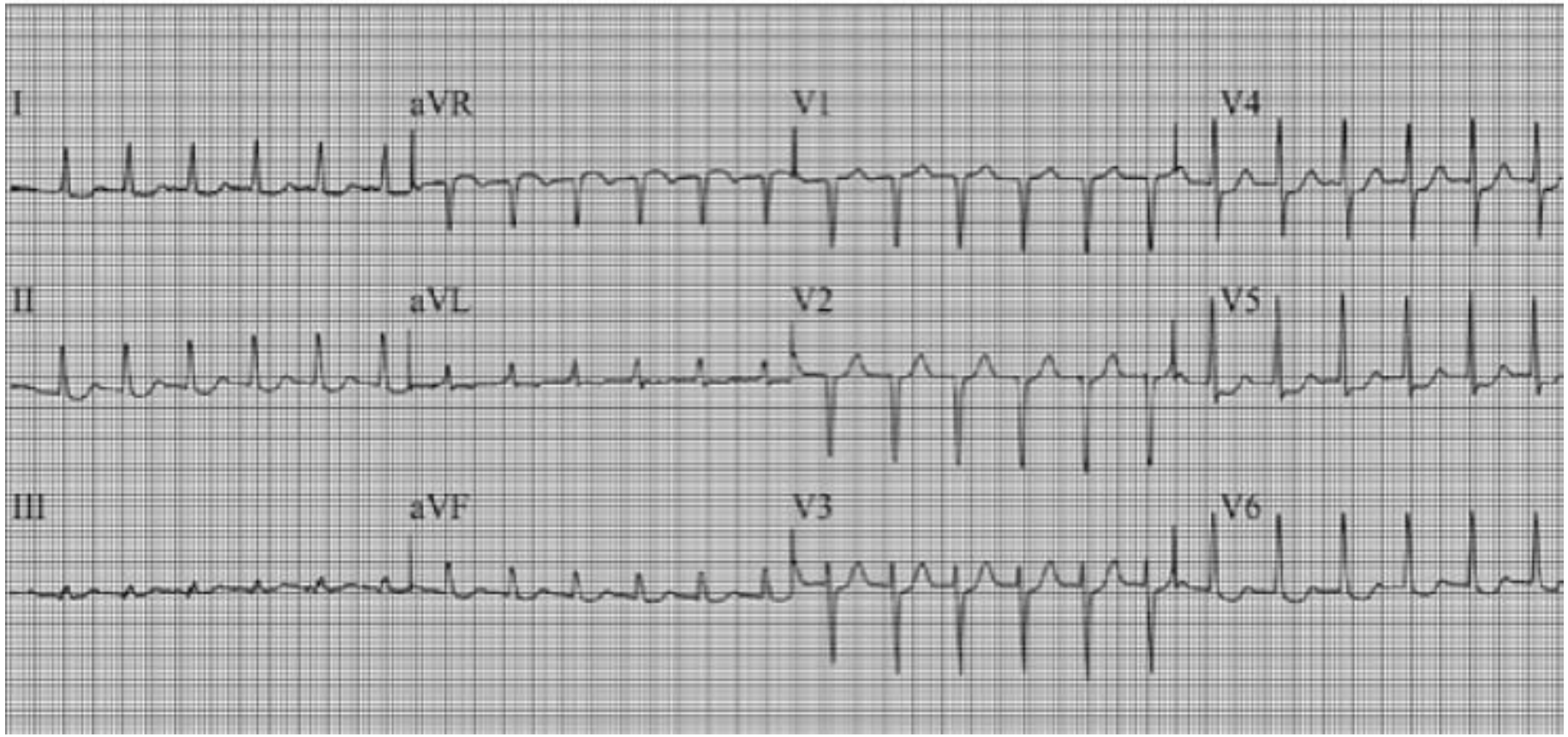

Nhịp nhanh nhĩ kịch phát

Pham Nguyen Vinh

Nhịp nhanh nhĩ đa ổ (multifocal atrial tachycardia)

- Thường gặp ở bệnh nhân bệnh phổi tắc nghẽn mạn tính.
- Biểu hiện điện tâm đồ:
  - Nhịp nhĩ nhanh, không đều
  - Sóng P có hình dạng thay đổi.
  - Không có hiện tượng blốc nút nhĩ thất nên dẫn truyền nhĩ thất là 1:1

ECG: nhịp nhanh nhĩ đa ổ

Nhịp nhanh nhĩ đa ổ: nhịp nhanh, không đều, QRS hẹp, có 3 dạng sóng P khác nhau

Pham Nguyen Vinh

CÁC NHỊP NHANH XUẤT PHÁT TỪ BỘ NỐI

- Vào lại nút nhĩ thất
- Vào lại nhĩ thất
- Nhịp nhanh bộ nối không kịch phát (nonparoxysmal junctional tachycardia)

Vào lại nút nhĩ thất

- Thường do đường dẫn truyền đôi (dual pathway): đường chậm → PR dài, đường nhanh → PR ngắn.
- Chiếm 60% NNTT
- Thường gặp ở tuổi trung niên, nam > nữ.
- Thường tái phát, yếu tố khởi phát có thể là gắng sức, tư thế, rối loạn tiêu hóa.
- Cơn thường khởi phát và chấm dứt đột ngột.

Đặc điểm ĐTĐ nhịp nhanh vào lại nút NT

- Nhịp đều, tần số 120 – 220 lần/phút.
- Biên độ phức bộ QRS có thể hơi dao động.
- Sóng P đi trước hoặc sau phức bộ QRS. Nếu không nhận định được sóng P: khó phân biệt được vào lại nhĩ thất hay nút nhĩ thất.
- Một dạng đặc biệt: RP > PR.
- Khởi phát cơn nhịp nhanh thường là một ngoại tâm thu nhĩ.

ECG: nhịp nhanh vào lại nút NT

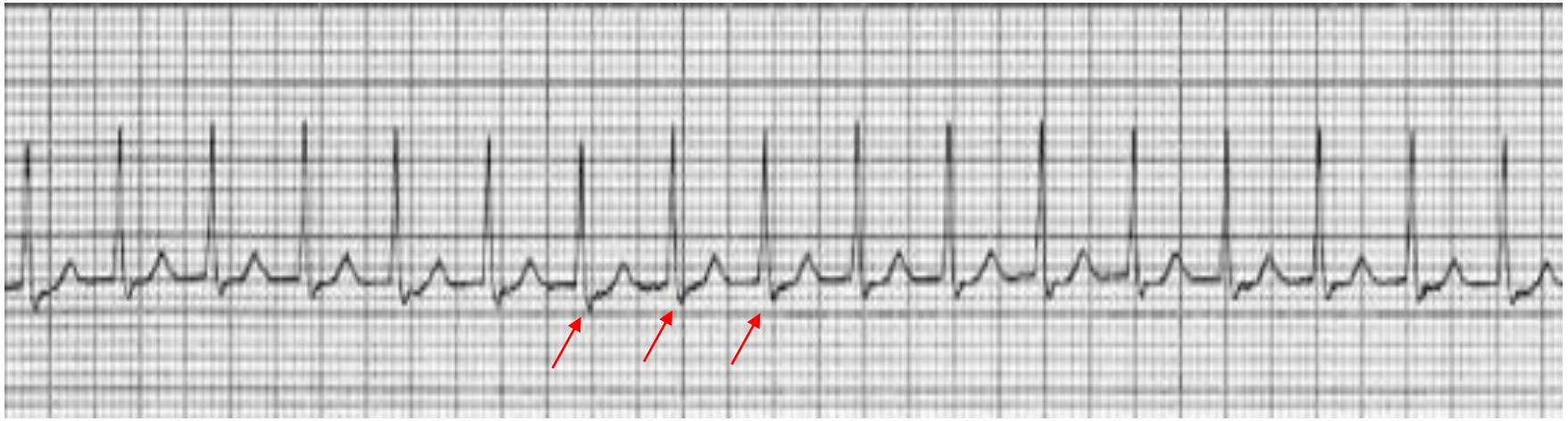

Nhịp nhanh kịch phát trên thất, TST # 150 lần/phút, sóng P ở V1, V2 nhỏ, sát ngay sau QRS (mũi tên): nhịp nhanh do vào lại nút nhĩ thất.

Pham Nguyen Vinh

ECG: nhịp nhanh vào lại nút NT

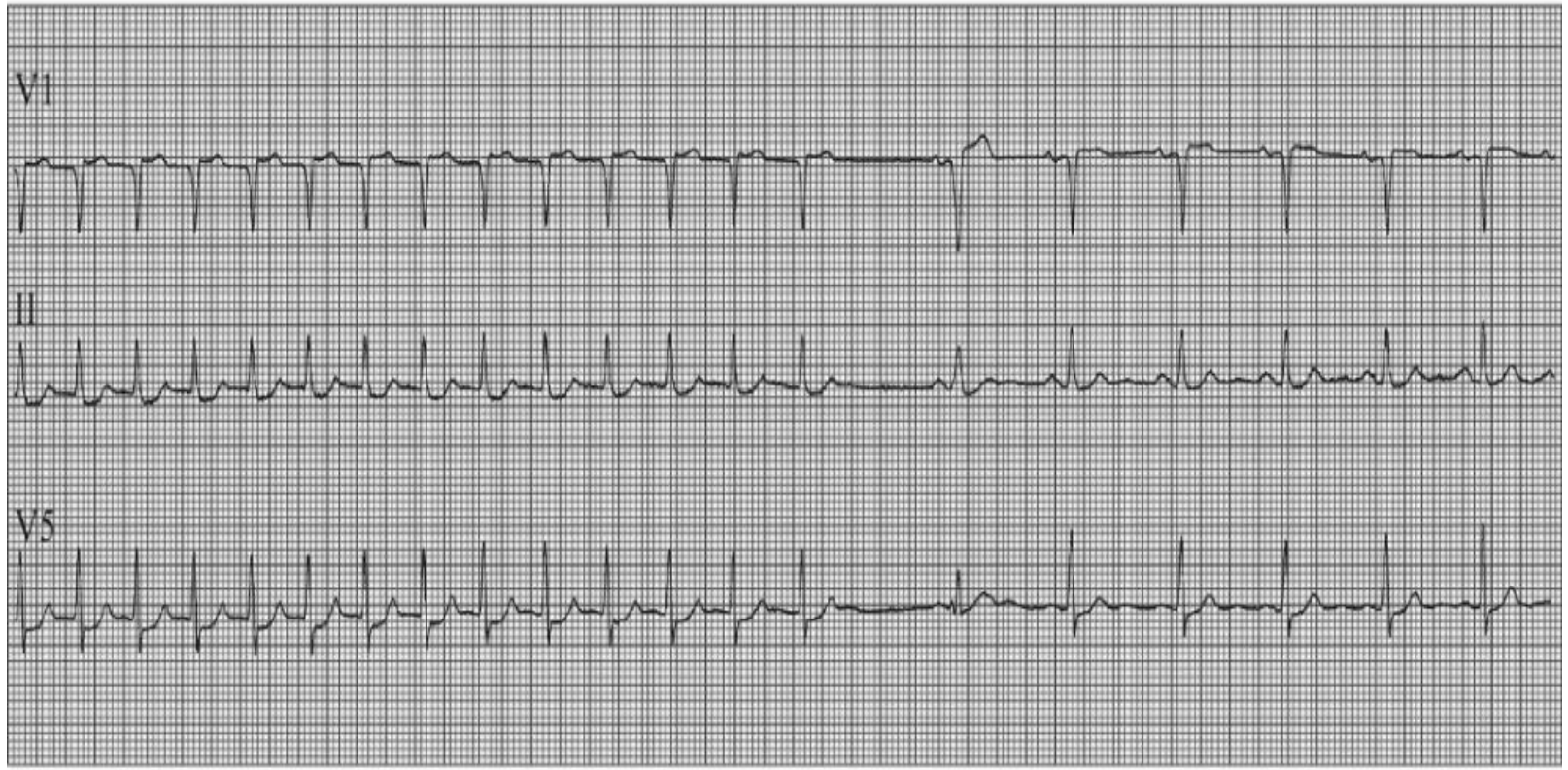

Nhịp nhanh do vào lại ở nút nhĩ thất, ghi nhận tại thời điểm kết thúc cơn có nhát hỗn hợp.

Pham Nguyen Vinh

Nhịp bộ nối không do vào lại

- Thường gặp ở trẻ em < 6 tháng.
- Có thể có ở trẻ lớn hơn dẫn đến suy tim hay bệnh cơ tim do nhịp nhanh hoặc trong 12 giờ hậu phẫu mổ tim.
- Ở người lớn: thường xuất hiện không kịch phát, tăng tốc dần và thường xuất hiện ở giai đoạn nhồi máu cơ tim cấp, hậu phẫu mổ tim (đặc biệt thay van tim), ngộ độc digitalis và viêm cơ tim cấp.

Đặc điểm ĐTĐ nhịp bộ nối không do vào lại

- QRS hẹp
- Tần số 70 – 130 lần/phút, có thể đến > 200 lần/phút, có thể không đều.
- Thường có phân ly nhĩ thất. Do đó cần phân biệt với nhịp nhanh thất nếu QRS có dẫn truyền lệch hướng.
- Thường khởi phát bằng một ngoại tâm thu nhĩ hoặc khử cực thất.

ECG: nhịp nhanh bộ nối NT

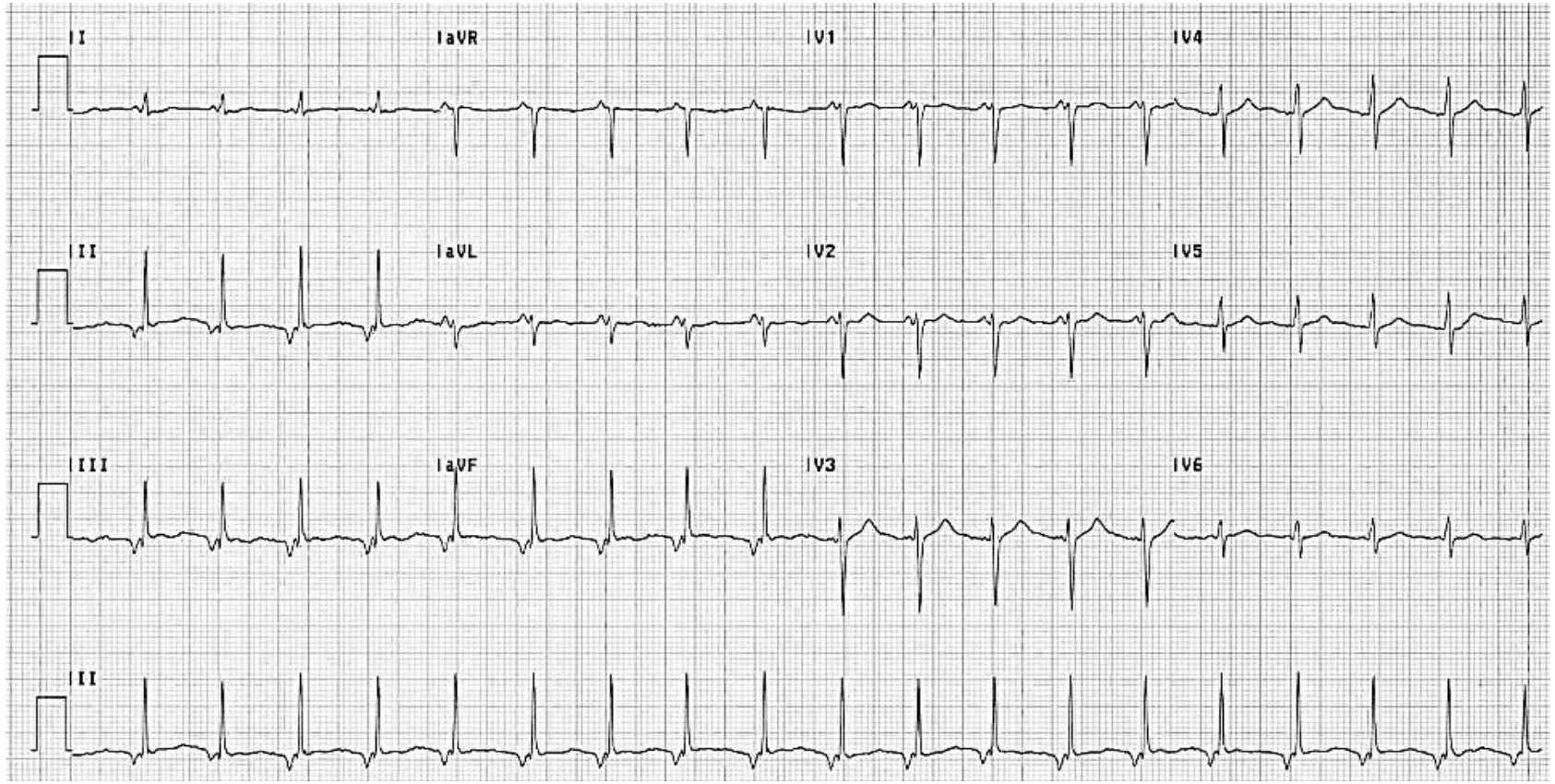

Nhịp nhanh bộ nối nhĩ thất với TST # 115 lần/phút, P (-) ở II, II, aVF; P (+) ở I, aVR; PR ngắn nghĩ nhiều đến nhịp nhanh bộ nối nhĩ thất.

Pham Nguyen Vinh

ECG 1

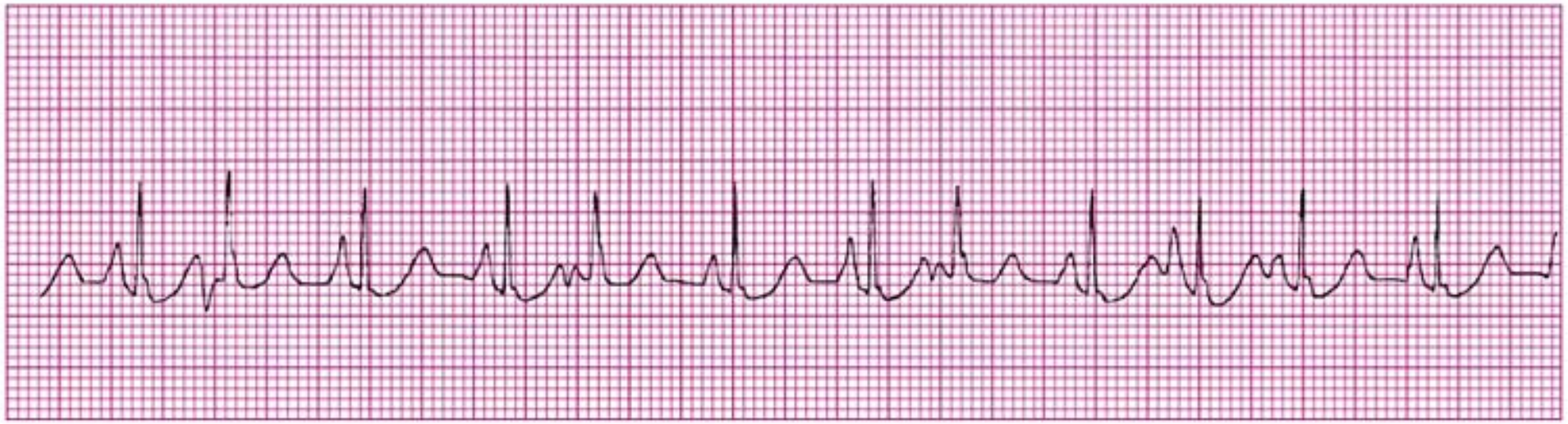

Pham Nguyen Vinh

ECG 2

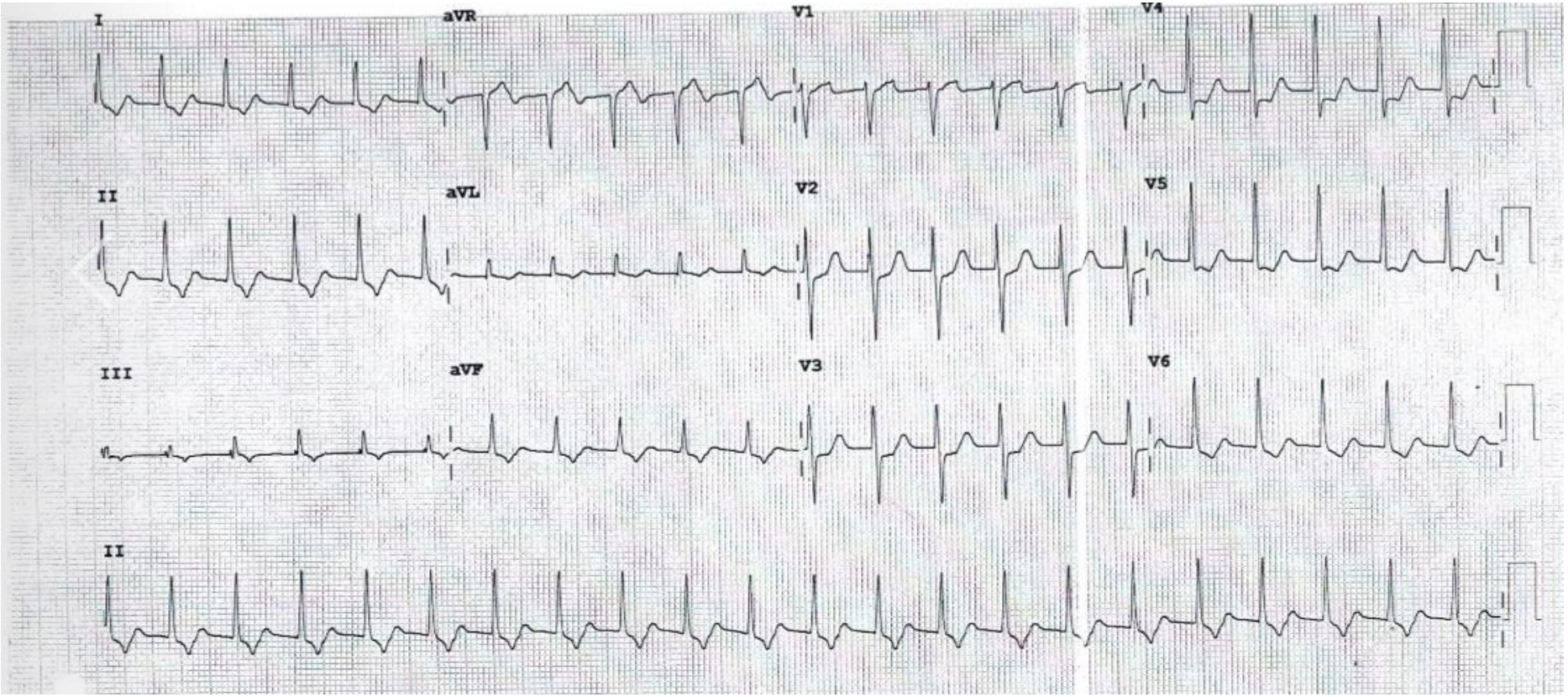

Pham Nguyen Vinh

ECG 3

ECG 4

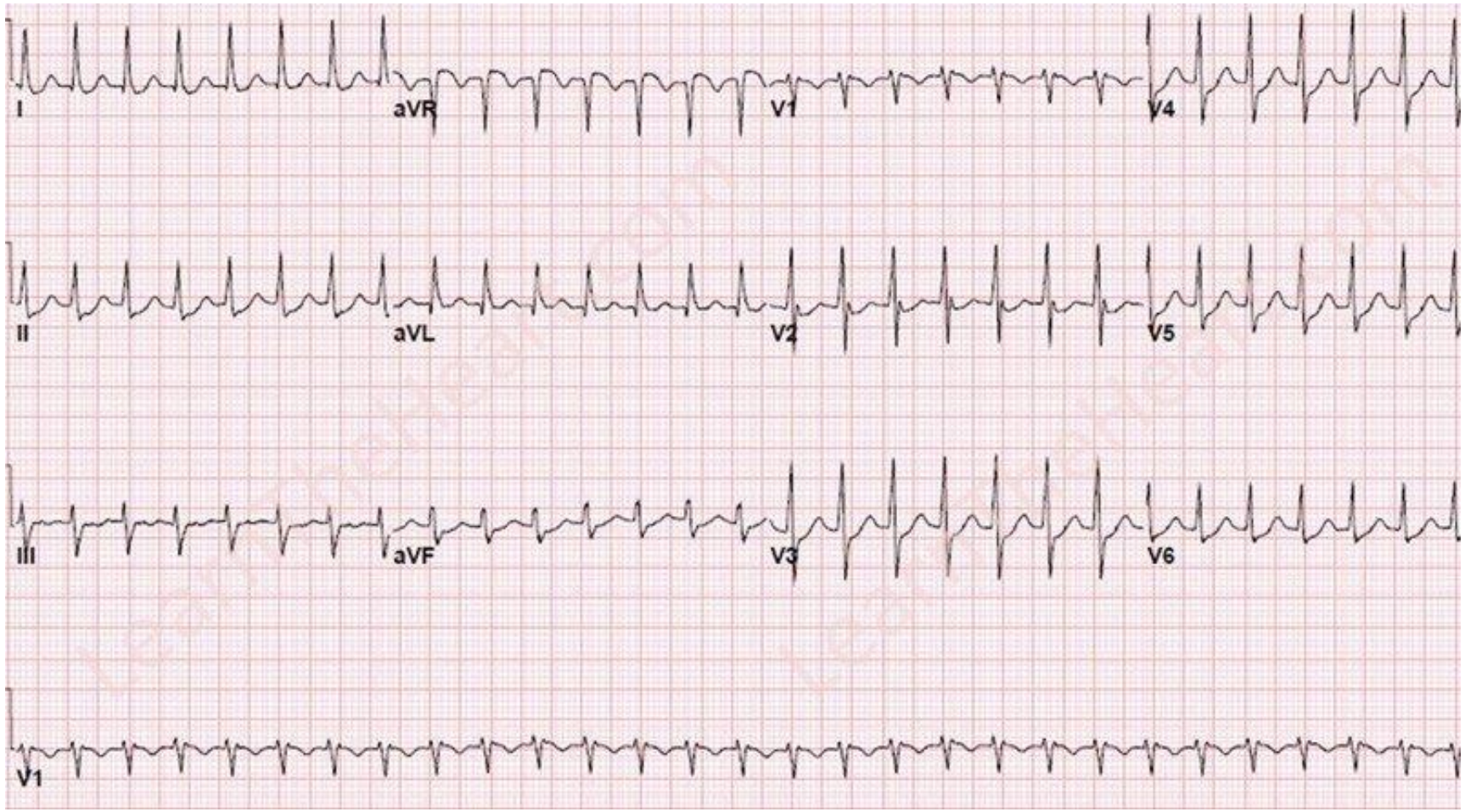

Pham Nguyen Vinh

ECG 5

Pham Nguyen Vinh

ECG 6

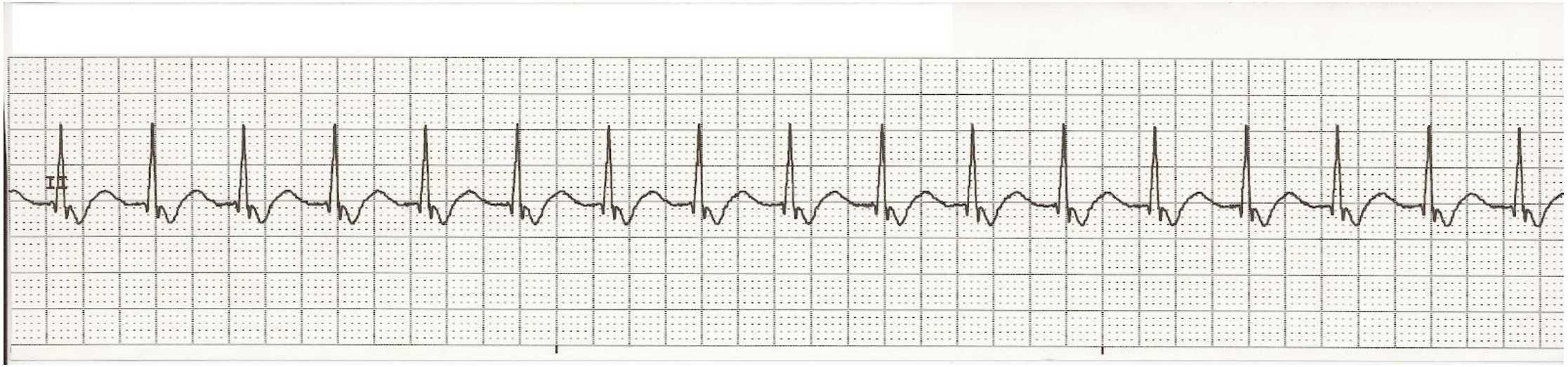

Pham Nguyen Vinh

ECG 7

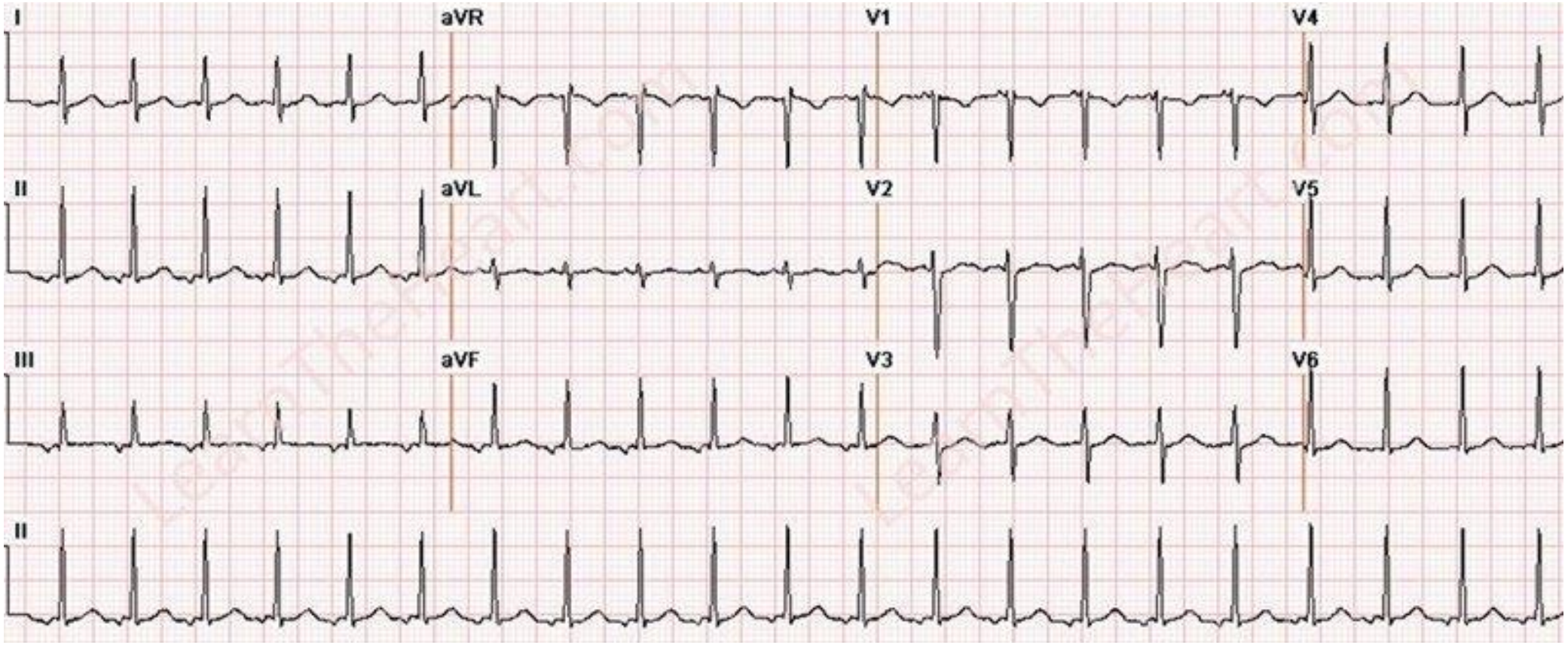

Pham Nguyen Vinh

ECG 8

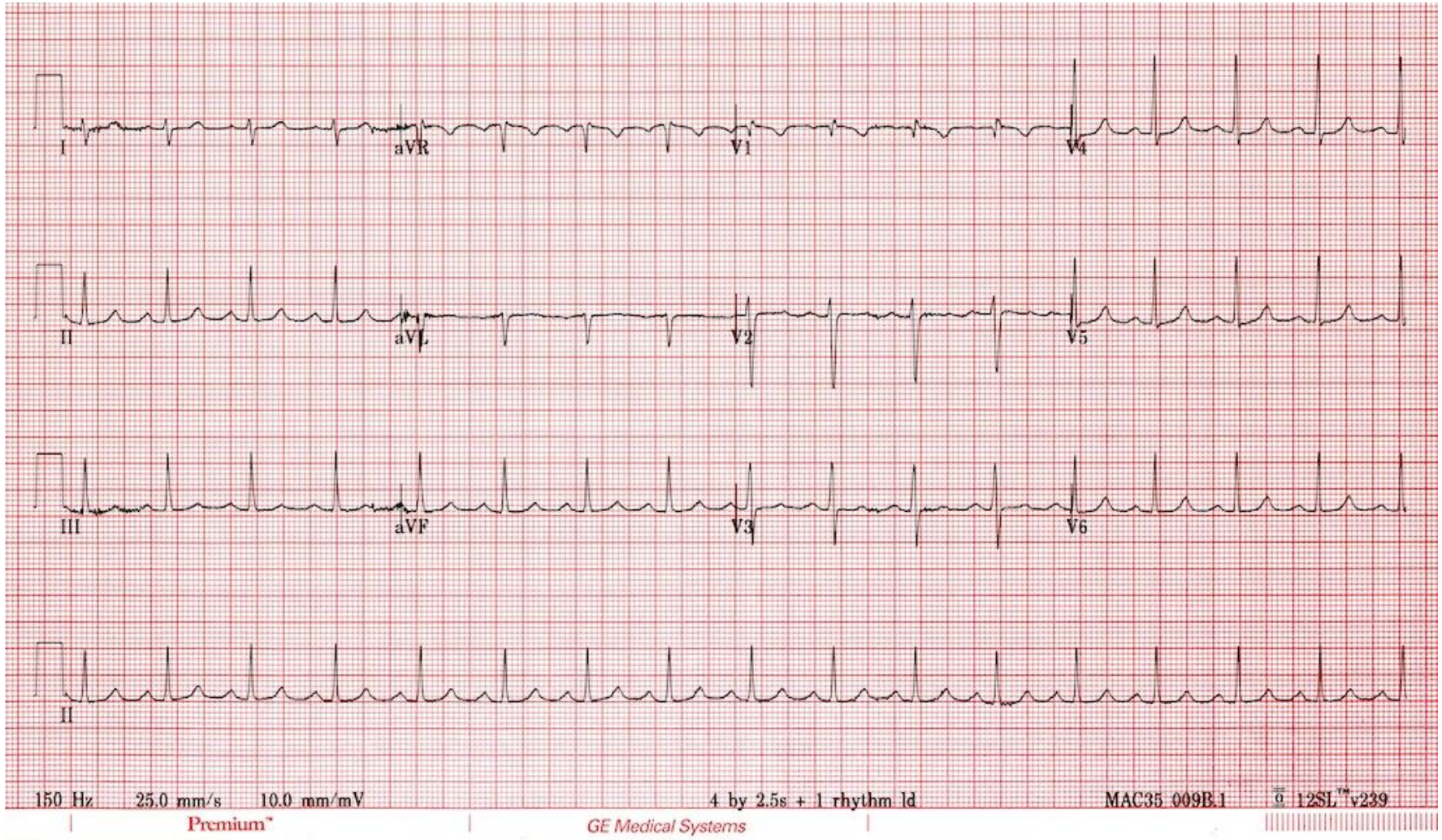

Pham Nguyen Vinh

ECG 9

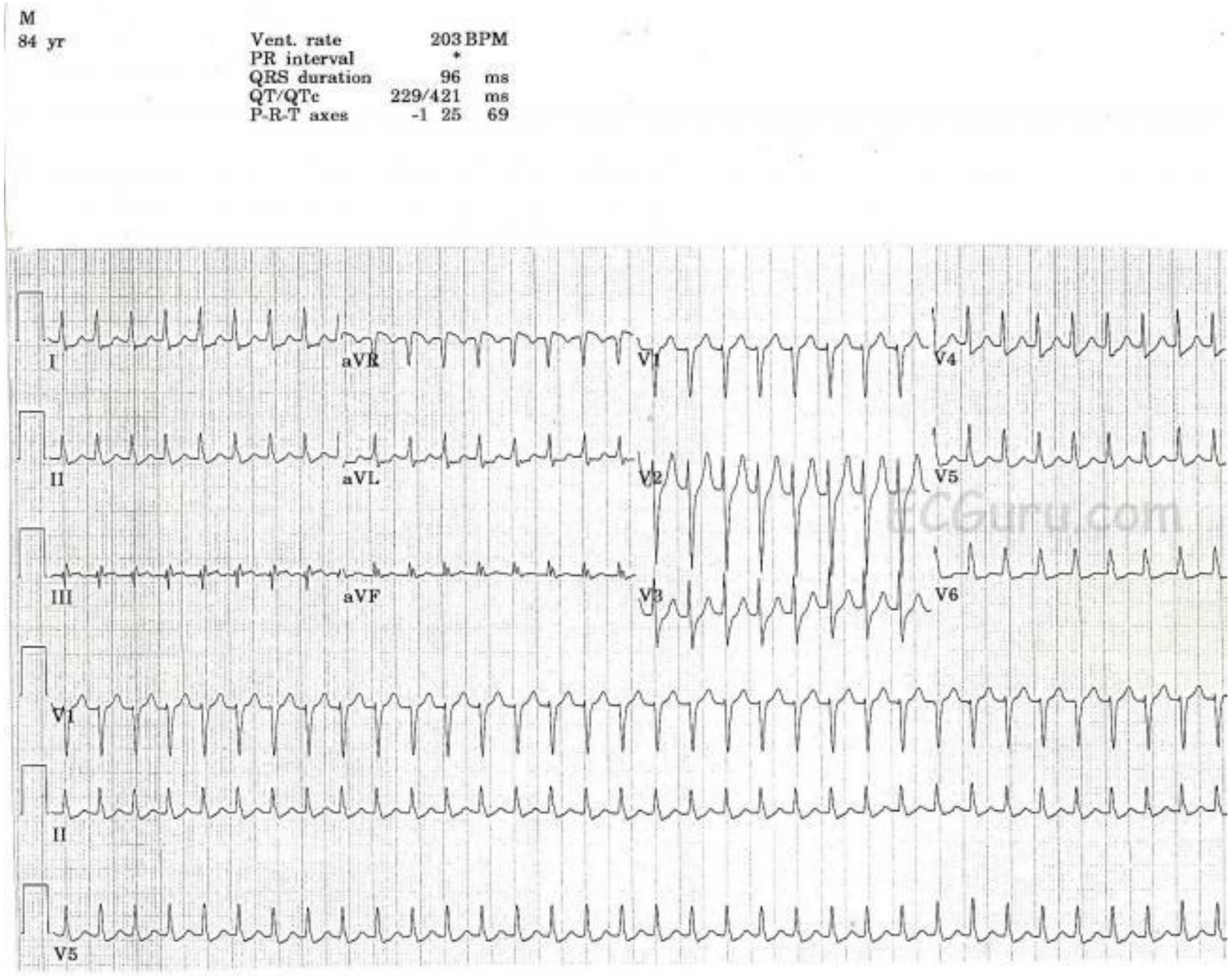

Pham Nguyen Vinh

ECG 10

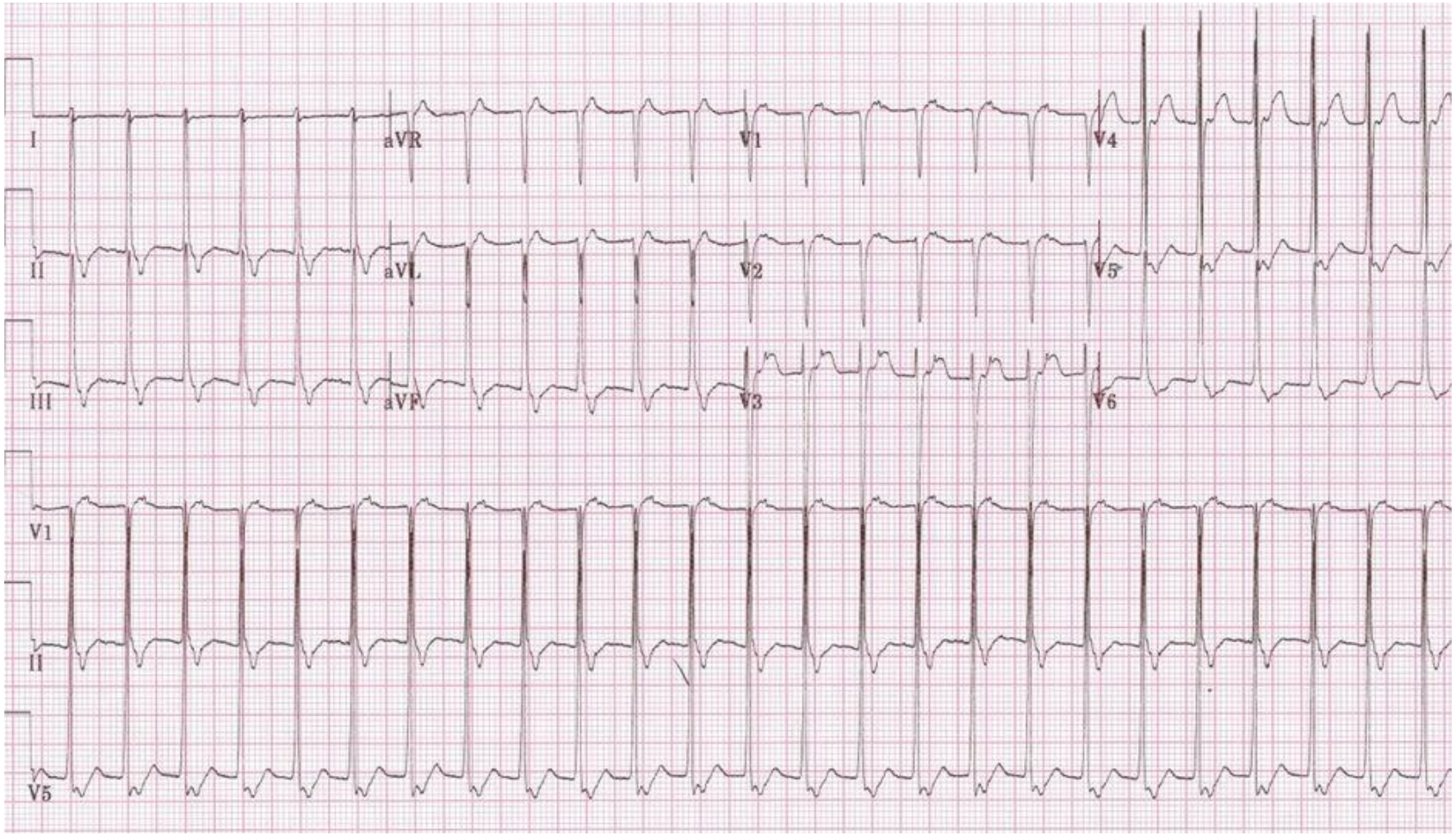

Pham Nguyen Vinh

ECG 11

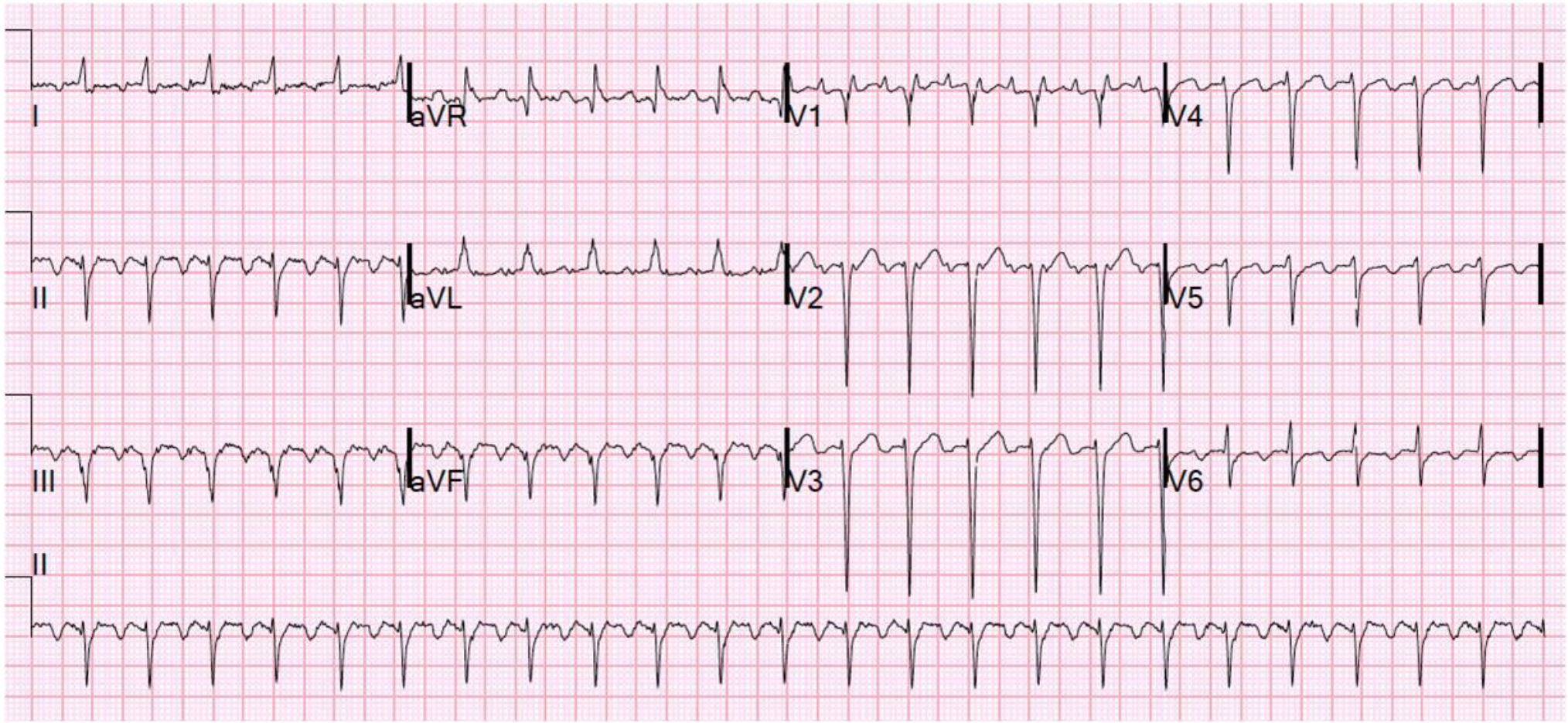

Pham Nguyen Vinh

ECG 12

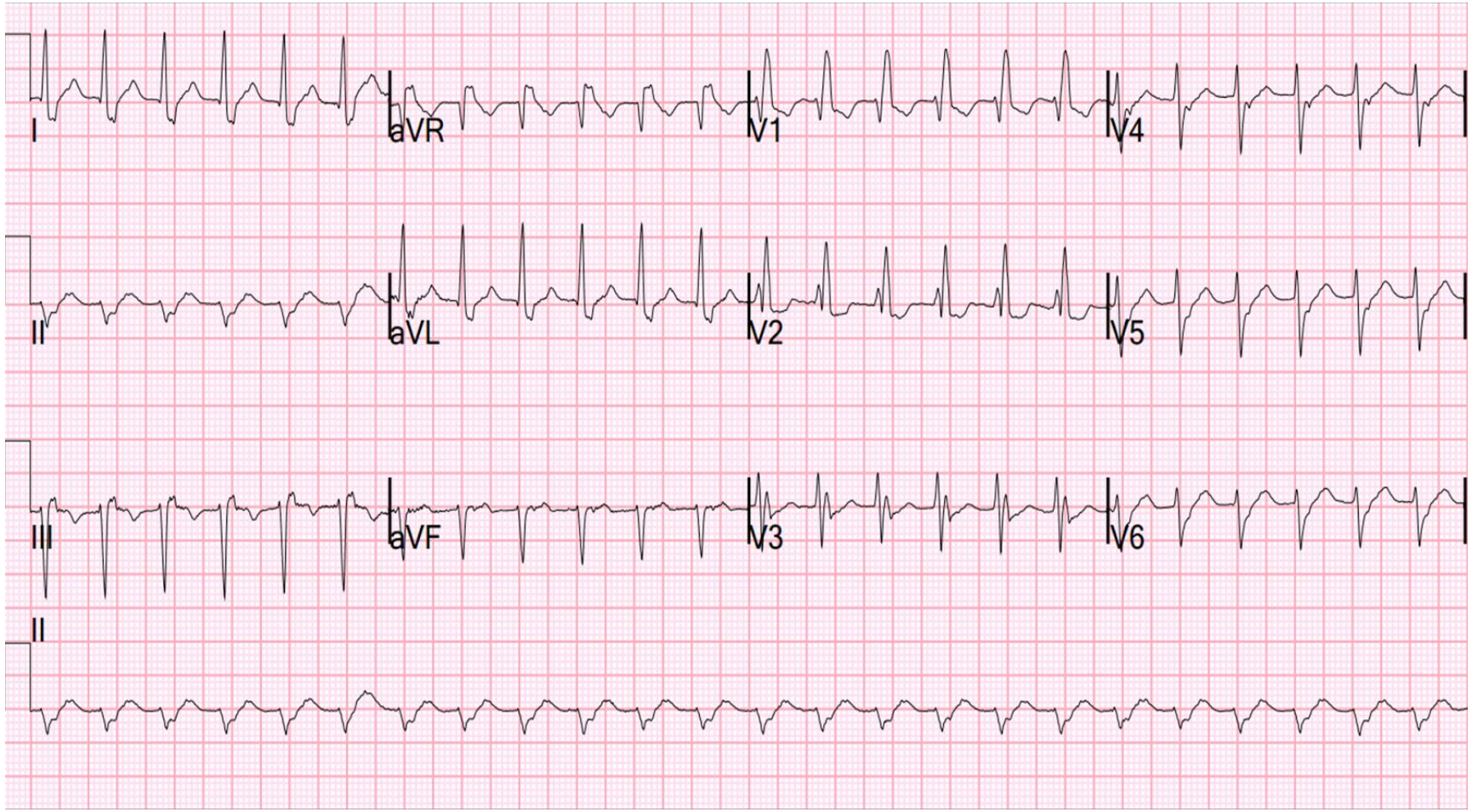

Pham Nguyen Vinh