BỆNH CƠ TIM PHÌ ĐẠI: CẬP NHẬT CHẨN ĐOÁN VÀ ĐIỀU TRỊ

PGS. TS. Phạm Nguyễn Vinh
Đại học Y khoa Phạm Ngọc Thạch
Đại học Y khoa Tân Tạo
Bệnh viện Tim Tâm Đức
Viện Tim Tp. HCM

Đại cương

- BCTPĐ: tần suất cao nhất trong bệnh tim mạch do di truyền; nam = nữ
- Biểu hiện lâm sàng đa dạng
- Sinh lý bệnh duy nhất
- Tiến triển tự nhiên thay đổi

TL: Maron BJ. Braunwald's Heart Disease 9th ed, 2012 Elsevier Saunders 1582-1594

Định nghĩa và tần suất

- BCTPĐ:
  - Dầy nhưng không dãn thất trái
  - Không do bệnh hệ thống hoặc bệnh tim khác (TD: hẹp van ĐMC, THA…)
- Tần suất 1/500 quần thể chung (# 600.000 người Mỹ)
- Bệnh toàn cầu
- Ca đầu tiên 1958 (Brock, Teare)

TL: Maron BJ. Braunwald's Heart Disease 9th ed, 2012 Elsevier Saunders 1582-1594

Di truyền BCTPĐ

- Di truyền NST thường, trội (autosomal dominant)
- Đã xác định:
  - 11 genes liên quan đến cardiac sarcomere: chuỗi nặng beta-myosin và protein C
  - 9 gene: troponin T, I, alpha tropomyosin, tritin, chuỗi nặng alpha- myosin, myosin chuỗi nhẹ
  - Không xác định được số genes và số đột biến BCTPĐ

TL: Maron BJ. Braunwald's Heart Disease 9th ed, 2012 Elsevier Saunders 1582-1594

Giải phẫu bệnh

- Buồng thất trái nhỏ. Vách liên thất dầy. Có thể dầy cả vách thất hay mỏm tim . Nội mạc buồng tim bị dầy bởi mô sợi. Van 2 lá thường không bình thường. Nhĩ trái dãn.
- Động mạch vành ở thượng mạc cơ tim thường lớn và không tắc nghẽn . Động mạch vành trong vách tim thường dầy và lòng mạch nhỏ hơn thường.
- Xáo trộn sắp xếp sợi cơ tim (myocardial fibers disarray) xảy ra cả ở vách liên thất lẫn thành tim.

Giải phẫu bệnh

- **Các thể BCTPĐ**
  - Phì đại bất đối xứng thất trái, chủ yếu ở vách liên thất và vách trước thất trái xẩy ra ở 70% trường hợp.
  - Phì đại VLT phần đáy xẩy ra ở 15-20% trường hợp.
  - Phì đại vùng mỏm , hiếm gặp ở phương Tây (<2%) ; nhiều hơn ở Nhật (25%). Thể phì đại này thường có biểu hiện sóng T khổng lồ và đảo ngược ở các chuyển đạo ngực trái.

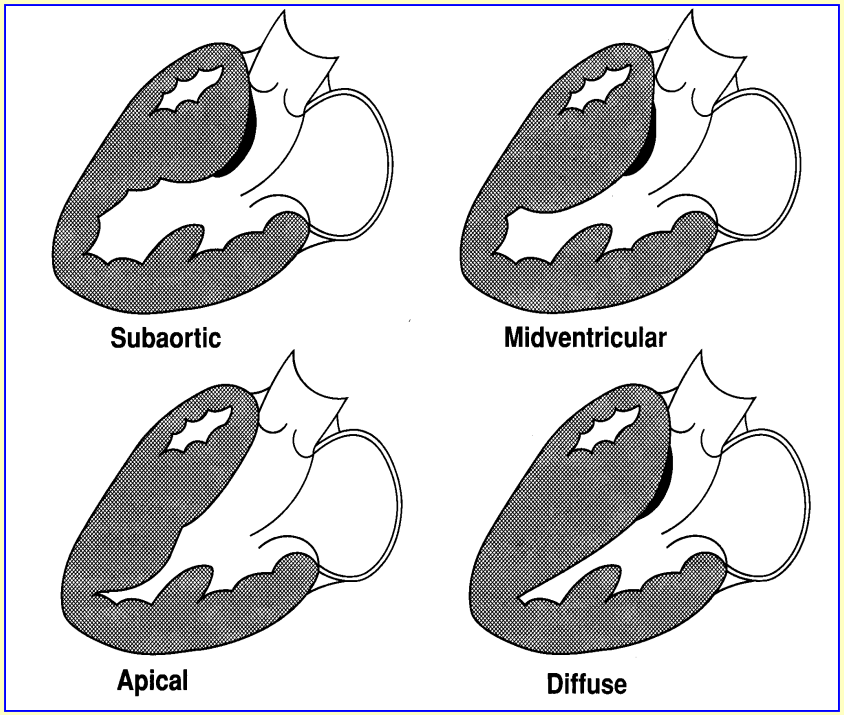

Bệnh cơ tim phì đại do đột biến gene $LAMP_2$

- Bé trai 14 tuổi, đột tử
- VLT 65 mmHg (tim nặng 1425g)

Ao: động mạch chủ; VS: vách liên thất

B: tế bào cơ tim (myocyts) kèm vacuolated sarcoplasm (màu đỏ) nằm trong sẹo (màu xanh)

C: xáo trộn sắp xếp myocytes, đặc thù của sarcomeric BCTPĐ

D: ECG trong tim, ICD tạo sốc tim thất bại (rung thất 280 nhát/ph)

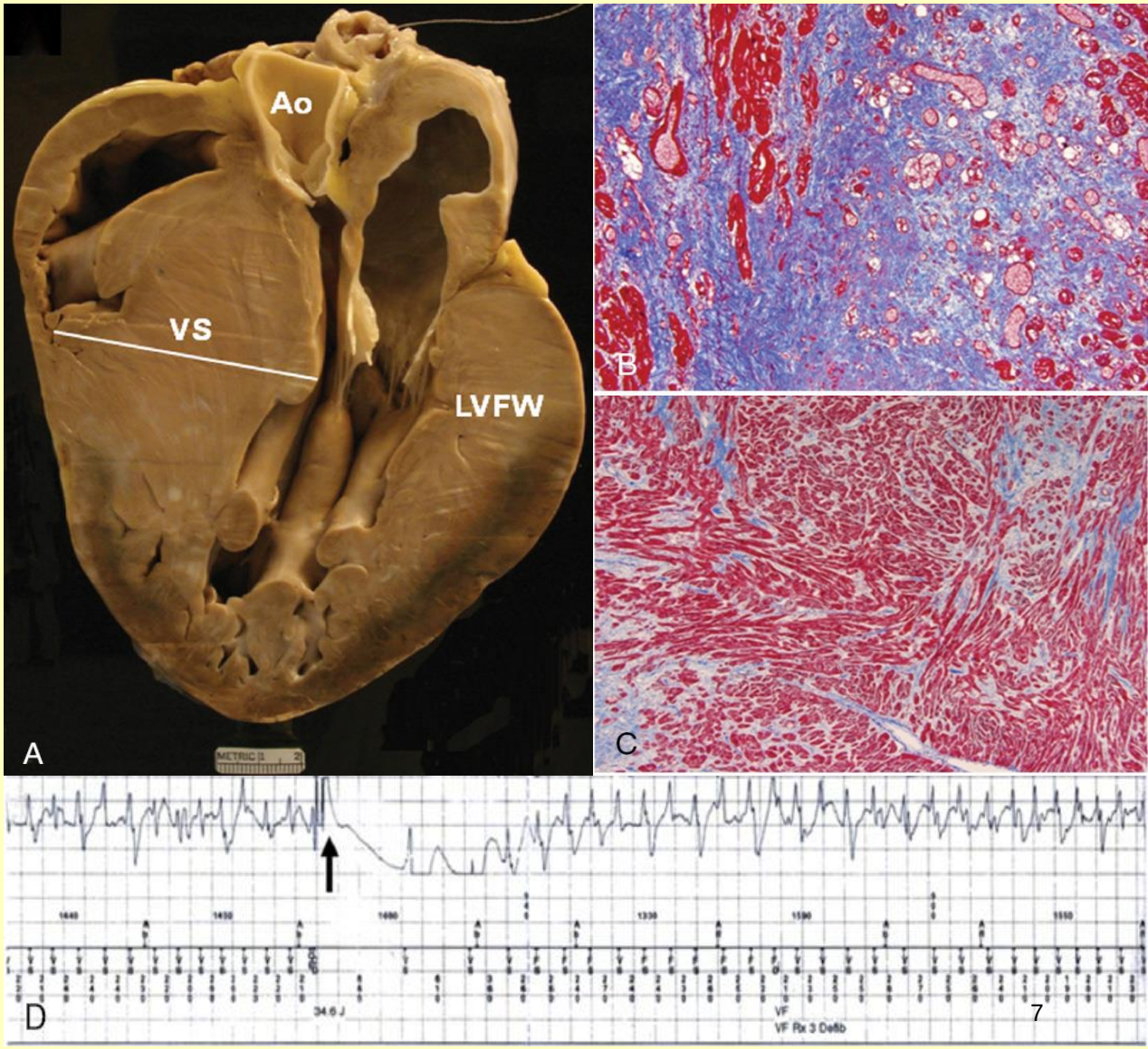

TL: Maron BJ. Braunwald's Heart Disease 9th ed, 2012 Elsevier Saunders 1582-1594

Các dạng BCTPĐ

A: phì đại nặng, không đối xứng VLT, > 50 mm

B: Phì đại vách, phần xa dầy hơn phần gần

C: Phì đại khu trú ngay dưới van ĐMC

D: BCTPĐ thể mõm tim

E: Phì đại nhẹ đồng tâm, bề dầy tương tự từng khu vực

F: BCTPĐ thể đảo ngược (inverted), vaik sau TTr dầy hơn VLT (40 mm)

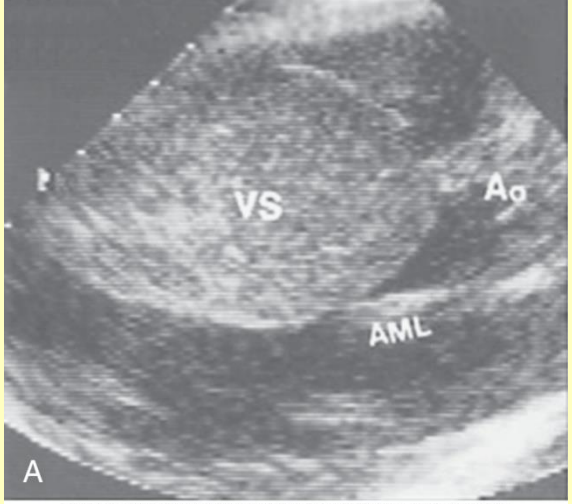

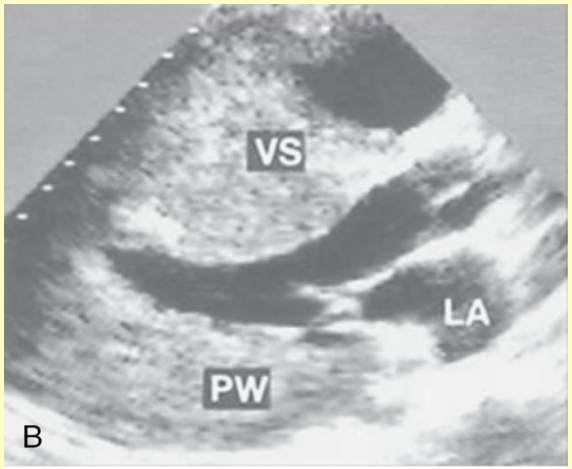

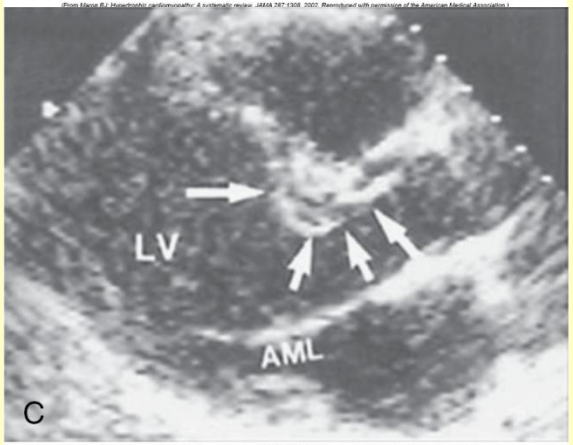

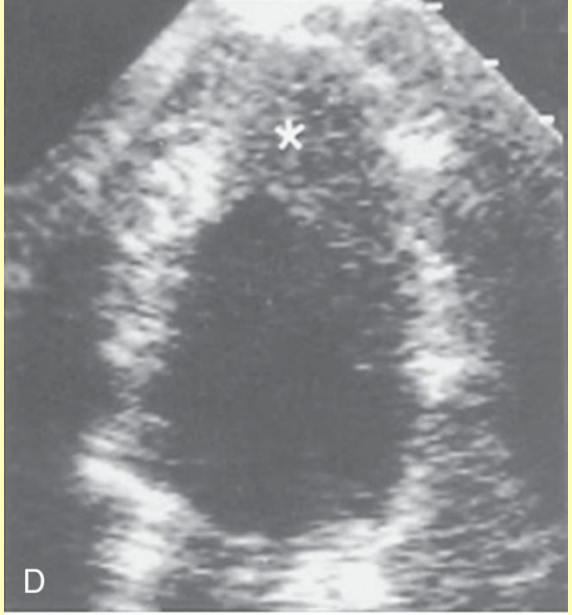

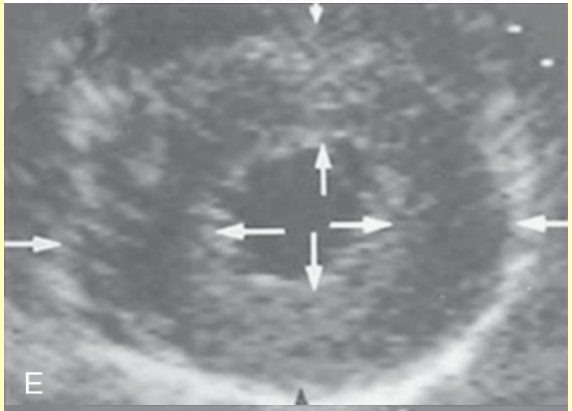

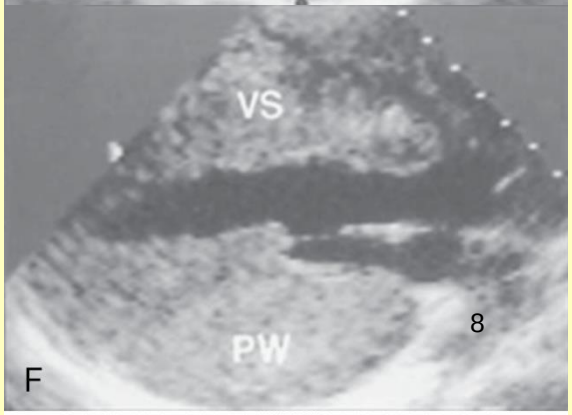

TL: Baron BJ. JAMA 287: 1308, 2002

Pham Nguyen Vinh

Dạng thất trái/ BCTPĐ có kèm nguy cơ loạn nhịp thất và đột tử

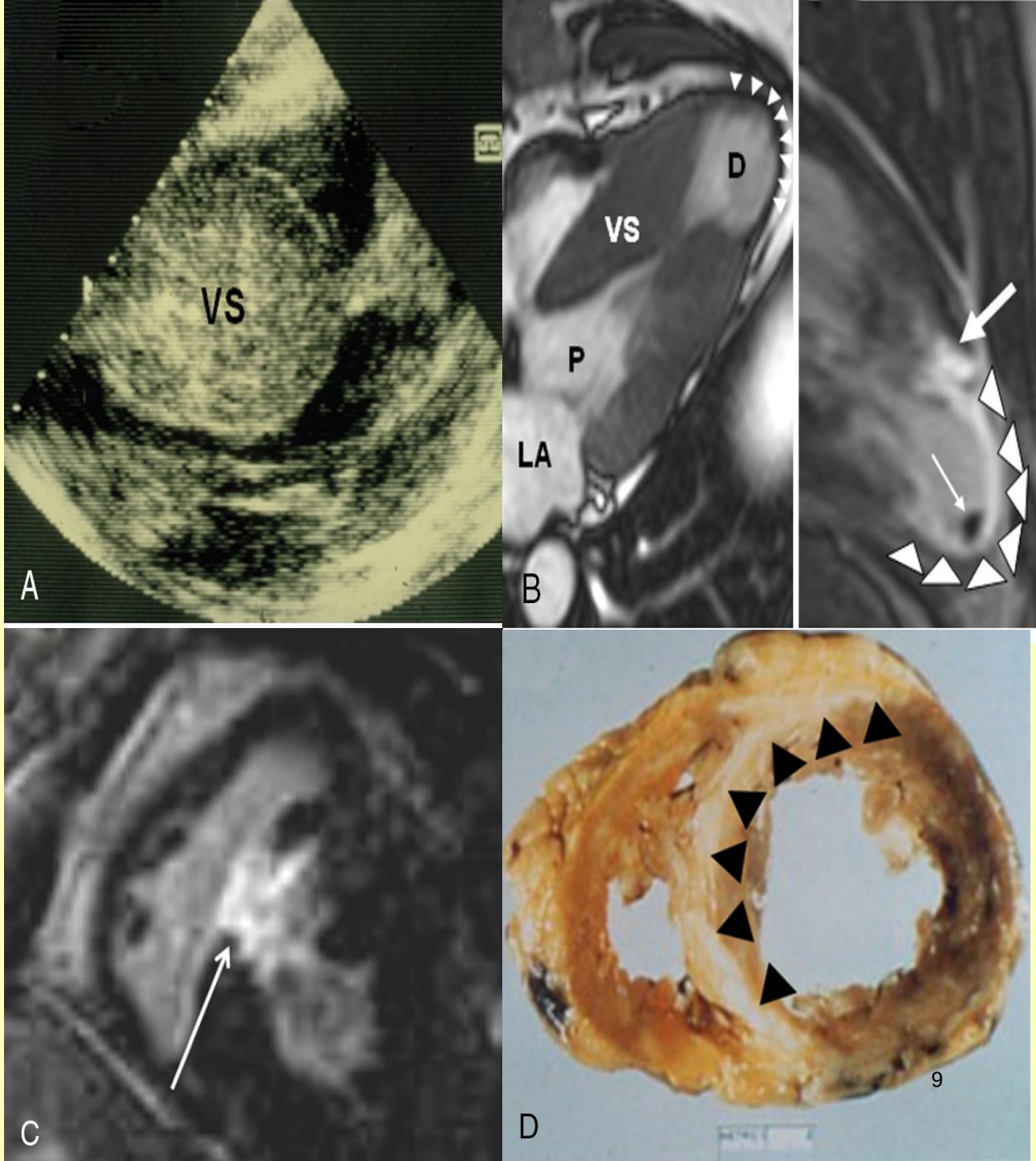

A: VLT phì đại nặng, dầy 55 mm

B: Túi phình mõm TTr kèm phì đại cơ tim vùng giữa/ BCTPĐ

C: Sẹo lớn xuyên thành VLT do huỷ cơ tim bằng cồn

D: BCTPĐ giai đoạn cuối: sẹo xuyên thành VLT, lan đến vách trước TTr

VLT: vách liên thất

TTr: thất trái

TL: Valeti US et al. J. Am Coll Cardiol 2007; 49: 350

Pham Nguyen Vinh

Tái cấu trúc thất trái do tiến triển kiểu hình BCTPĐ

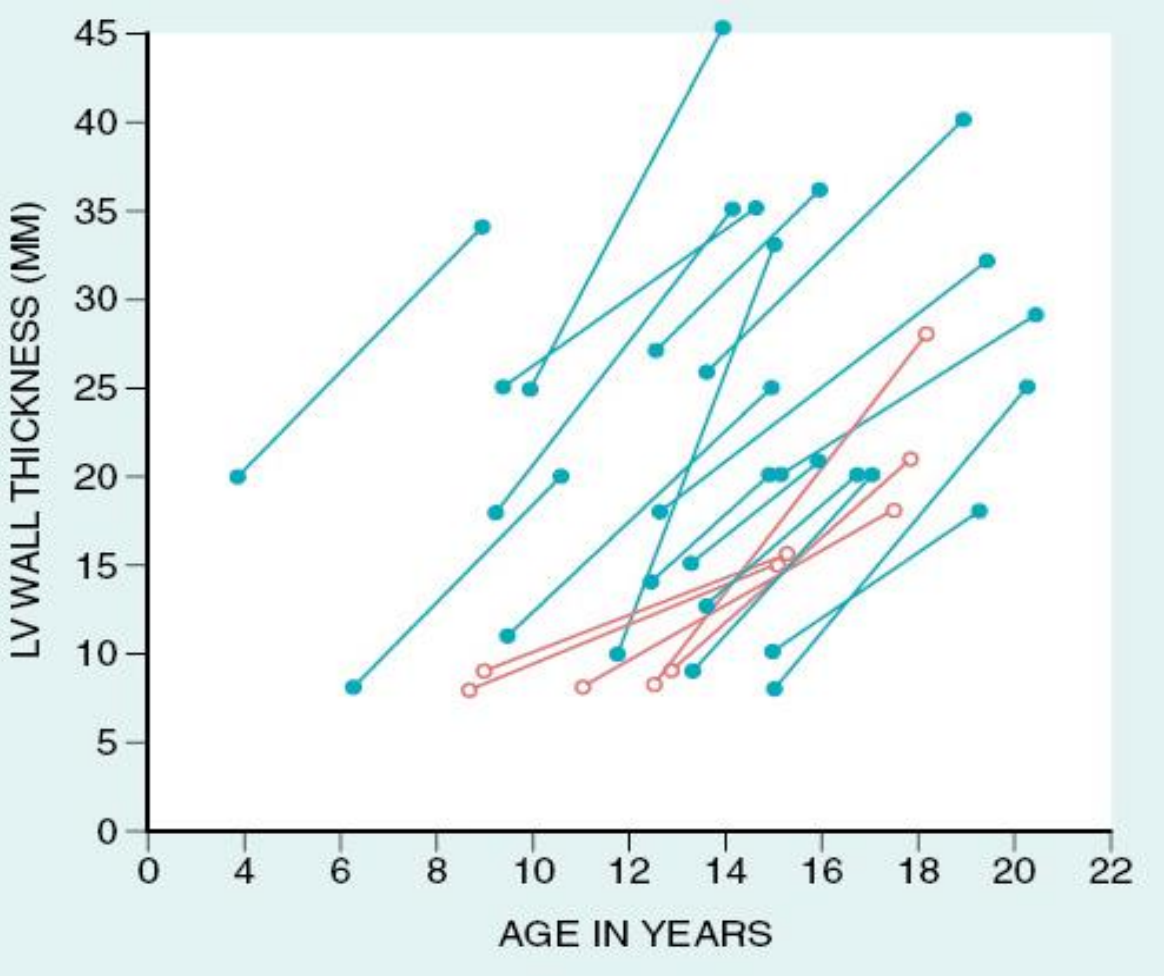

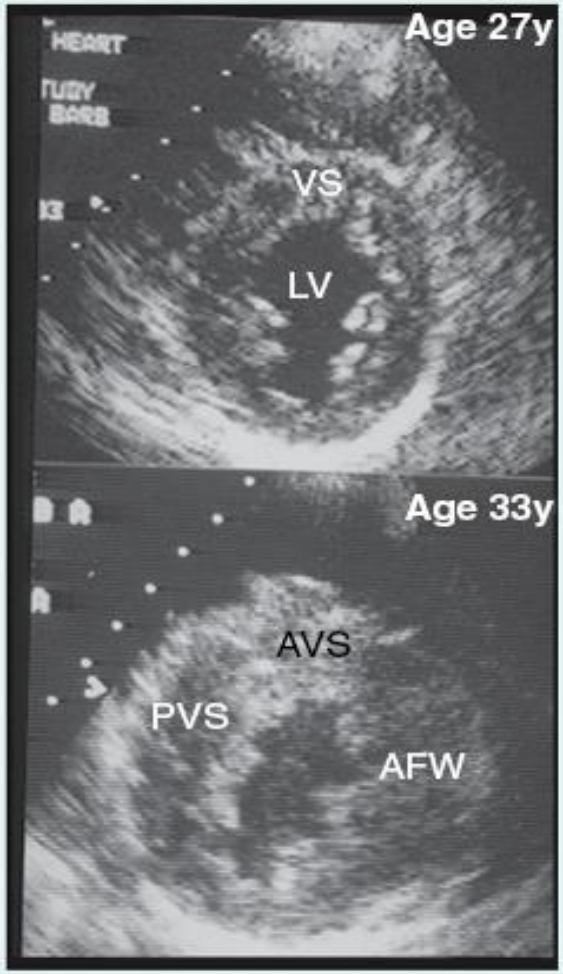

- Trái: thời trẻ em/ vị thành niên, bề dầy vách TTr tăng dần b/n BCTPĐ gia đình
- Phải: tuổi lớn, tuổi 27: vách TTr bình thường < 12 mm; tuổi 33: vách dầy > 30 mm

Pham Nguyen Vinh

TL: Maron BJ. Braunwald's Heart Disease 9th ed, 2012 Elsevier Saunders 1582-1594

Các đặc điểm hình thái học cần quan tâm/ BCTPĐ

- Dầy thất trái
- Bộ máy van 2 lá: van 2 lá dài gấp đôi bình thường hoặc dãn lớn từng vùng lá van trước hay lá van sau
- Mô bệnh học cơ tim: xáo trộn sắp xếp sợi cơ tim
- Bất thường ĐMV trong cơ tim: thành dầy (nội mạc và trung mạc), lòng hẹp

Sinh lý bệnh

- Nghẽn buồng tống thất trái (≥ 30 mmHg): yếu tố mạnh dẫn đến suy tim và tử vong tim mạch
- Tương quan yếu giữa mức độ nghẽn BTTTr và đột tử do tim
- Nghẽn dưới ĐMC: do vận động tới trước van 2 lá kỳ tâm thu (SAM) sát vào VLT kỳ tâm thu
- Độ chênh áp BCTPĐ: có tính động học
- TMCB cơ tim/ BCTPĐ: do rối loạn chức năng vi mạch
- Rối loạn chức năng tâm trương: 80% BCTPĐ → suy tim, khó thở gắng sức

SAM: systolic anterior motion

Ảnh hưởng lên sống còn của nghẽn buồng tống thất trái

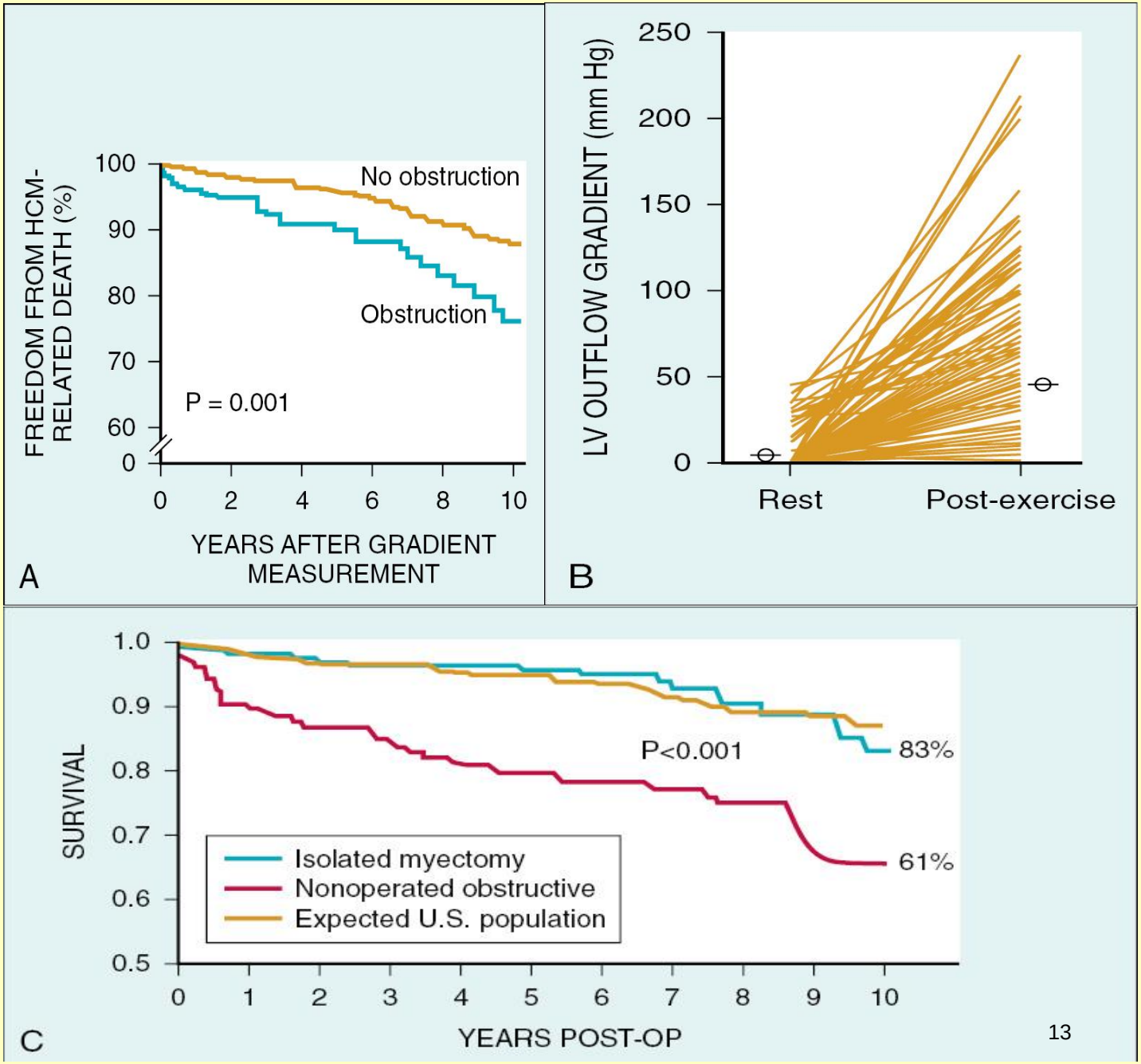

C: sau phẫu thuật cắt bớt cơ tim vách thất (septal myoctomy): sống còn tương đương quần thể chung

Pham Nguyen Vinh

TL: Maron BJ. Braunwald's Heart Disease 9th ed, 2012 Elsevier Saunders 1582-1594

Lâm sàng

- **Triệu chứng cơ năng :**
  - Khó thở, cơn đau thắt ngực, ngất
- **Triệu chứng thực thể :**
  - Mạch động mạch cảnh : 2 đỉnh (biferiens pulse)
  - Mõm tim : mạnh, kéo dài
  - T1 bình thường, T2 tách đôi, T3, T4 có thể có
  - Âm thổi tâm thu thay đổi cường độ theo tư thế (dynamic auscultation)

Tóm tắt các biểu hiện giải phẫu bệnh, huyết động, lâm sàng của BCTPĐ

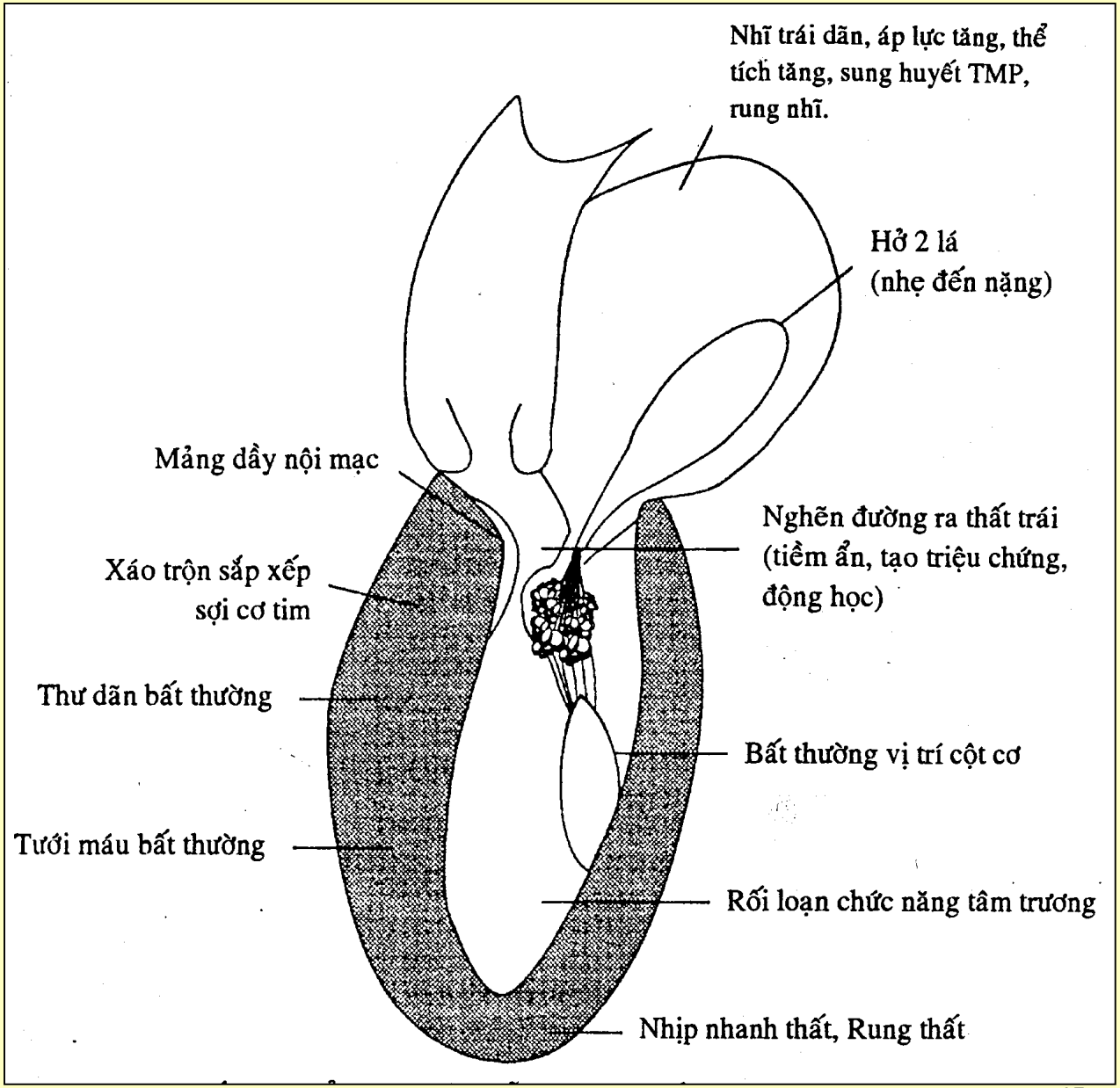

Pham Nguyen Vinh

Tóm tắt các biểu hiện lâm sàng của BCTPĐ

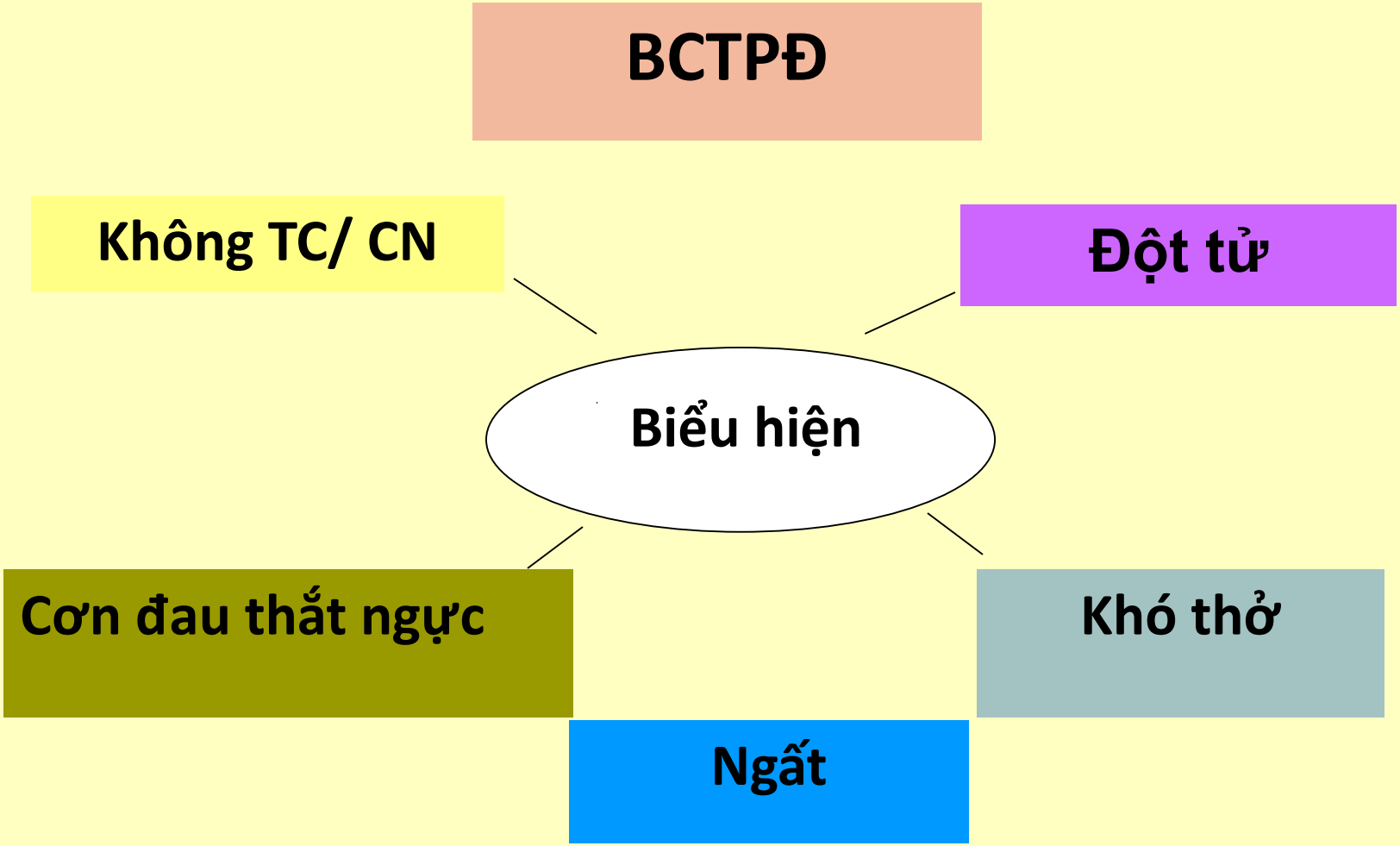

Cận lâm sàng: ECG

- Nhịp xoang
- Thường có loạn nhịp NNTT, NTT thất, NNT, rung nhĩ
- Dầy thất trái

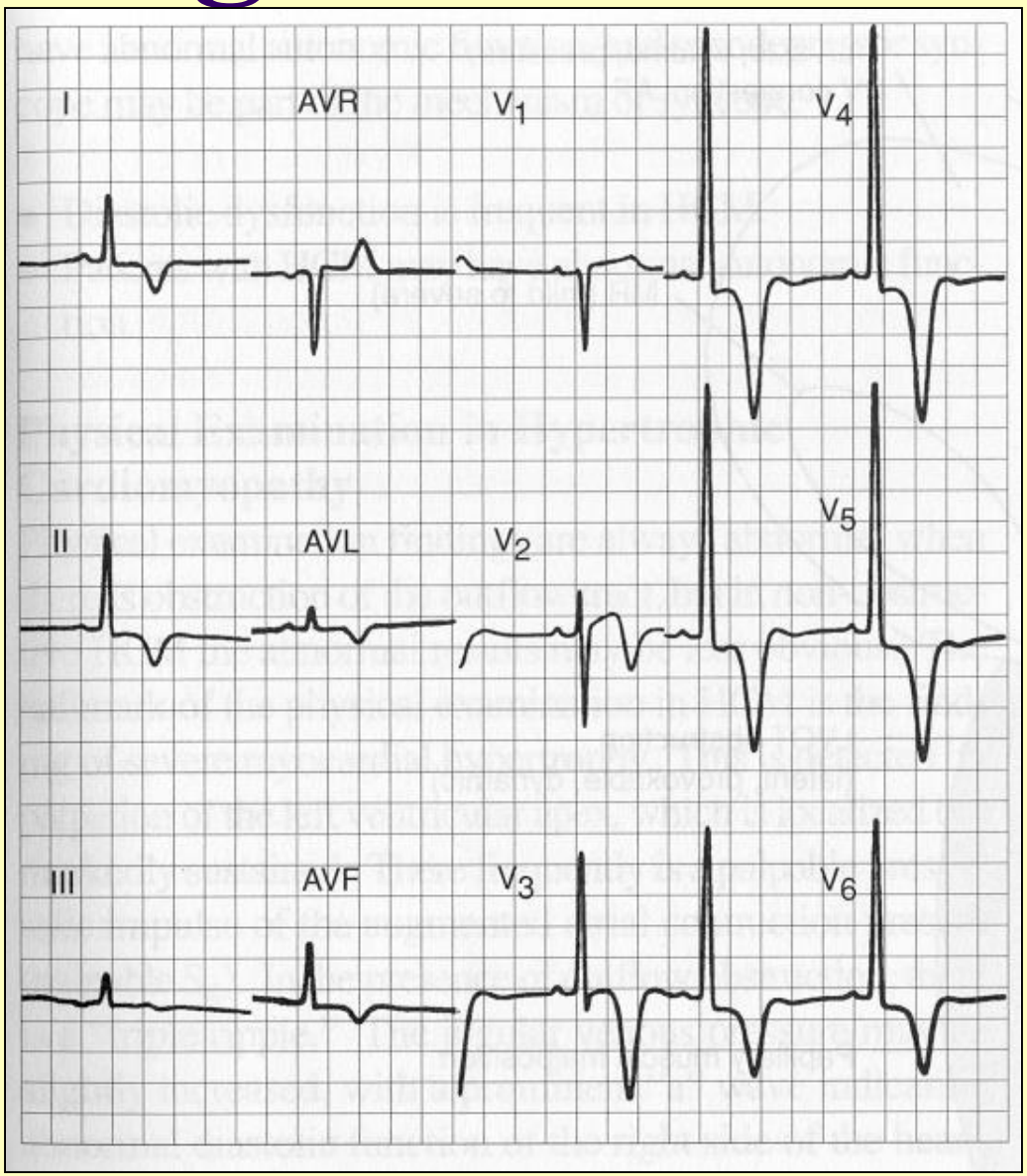

Cận lâm sàng: siêu âm tim

Các dấu hiệu lâm sàng:

* Phì đại không đối xứng •vaùch lieân thaát (ASH)
* Chuyển động tới trước van 2 lá kỳ tâm thu (SAM)
* Nghẽn buồng tống thất trái : ±

ASH (Asymmetric Septal Hypertrophy)

$$\text{Tỷ lệ } \frac{\text{VLT}}{\text{Vách sau thất trái}} \geq 1.3 : 1$$

ASH còn thấy được ở :

* Trẻ sơ sinh đến 1, 2 tuổi
* Tổn thương làm tăng áp lực thất phải lâu ngày (TD: Hẹp van ĐMP, tăng áp ĐMP nguyên phát, CVĐĐM)
* Hẹp van ĐMC, tăng huyết áp,
* Sarcomas, amyloidosis, Freidreich' s ataxia, phù niêm (myxedema)

Pham Nguyen Vinh

Siêu âm tim (1)

- ISV : Vách liên thất
- PM : Cột cơ
- MV : Van 2 lá
- LA : Nhĩ trái
- AV : Van ĐMC
- SAM : Systolic anterior motion (vận động tới trước kỳ tâm thu)

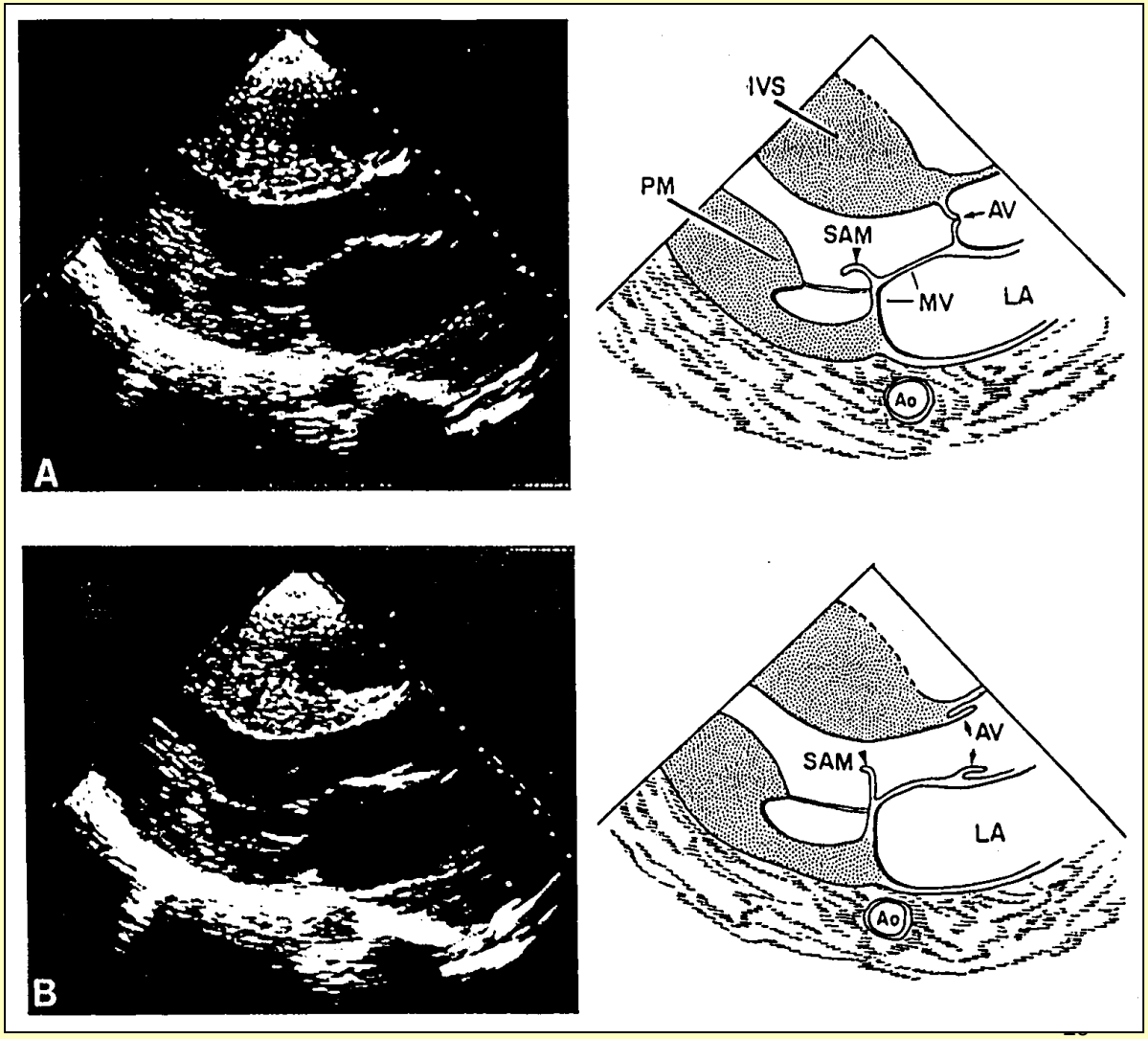

Pham Nguyen Vinh

Siêu âm tim (2)

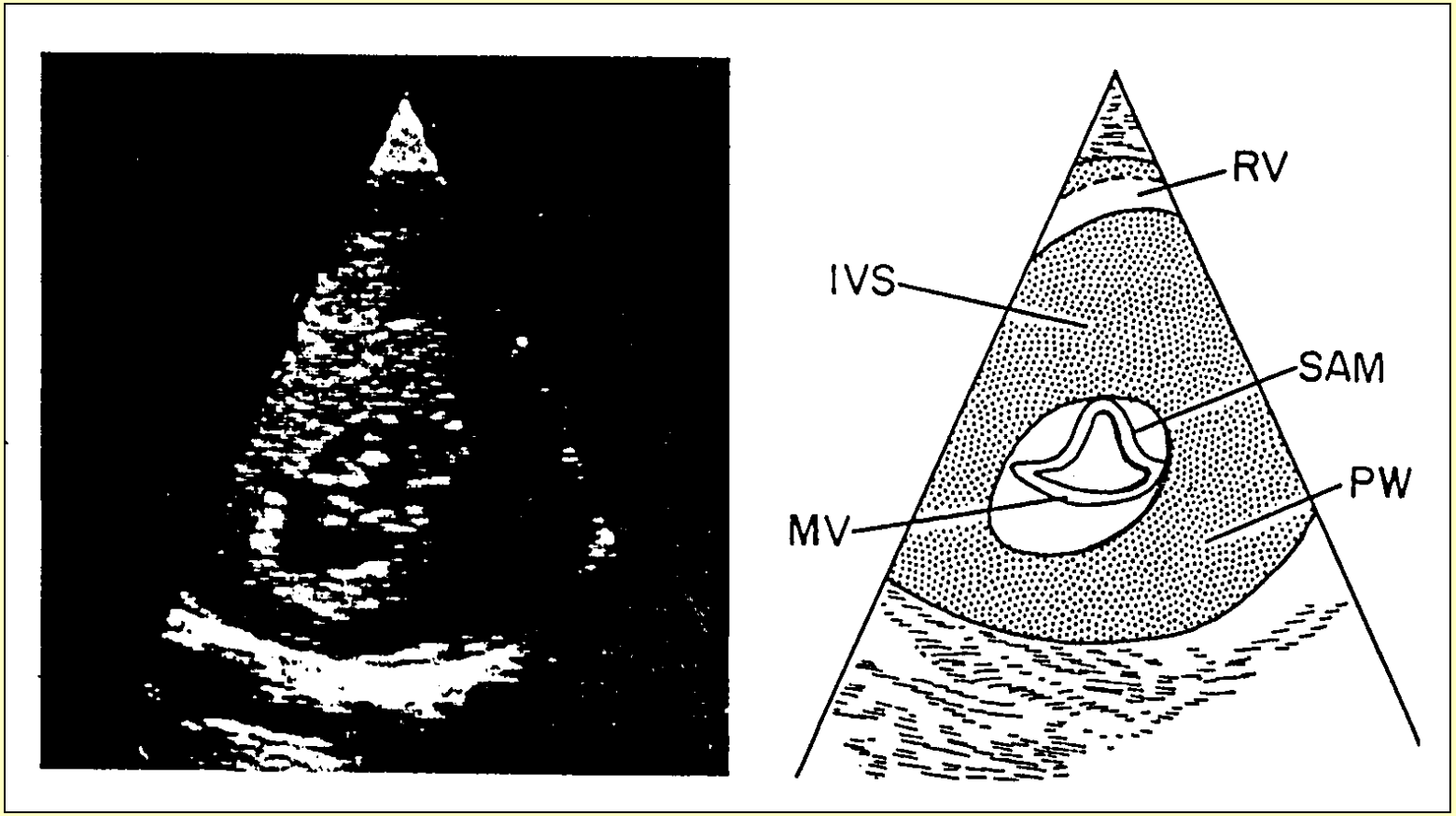

PW : Thành sau - RV : Thất phải

Siêu âm tim(3)

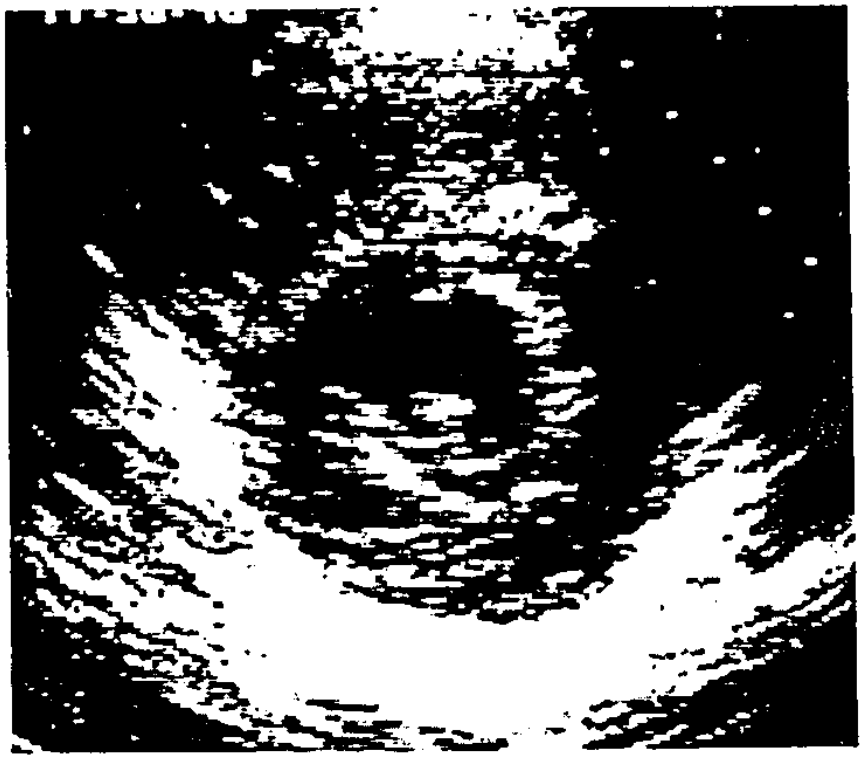

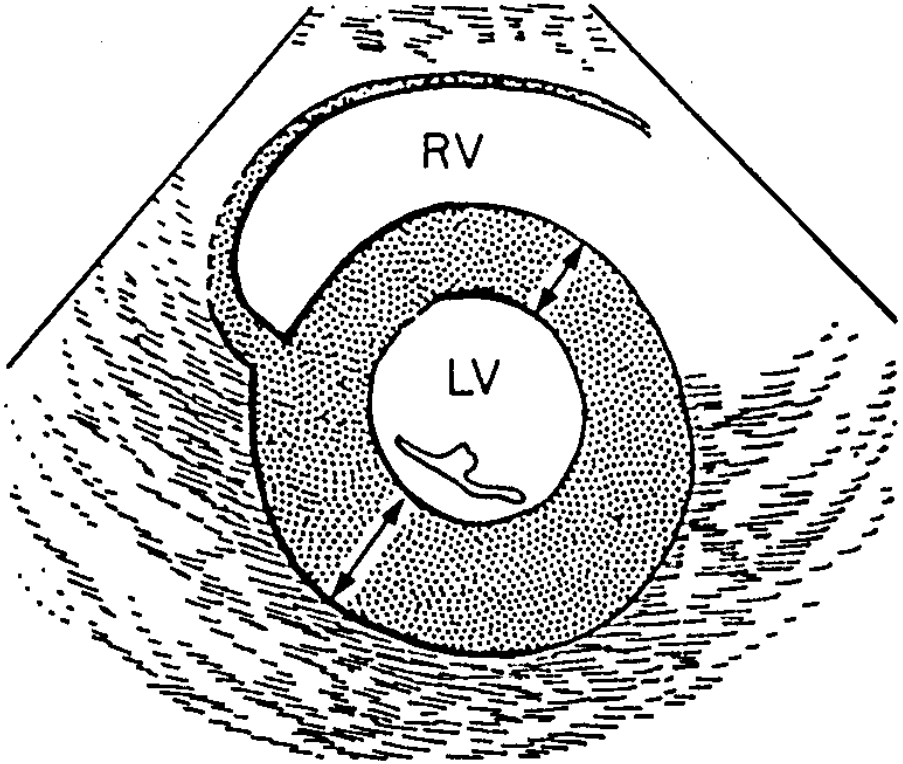

Siêu âm tim (4): BCTPĐ thể mõm tim

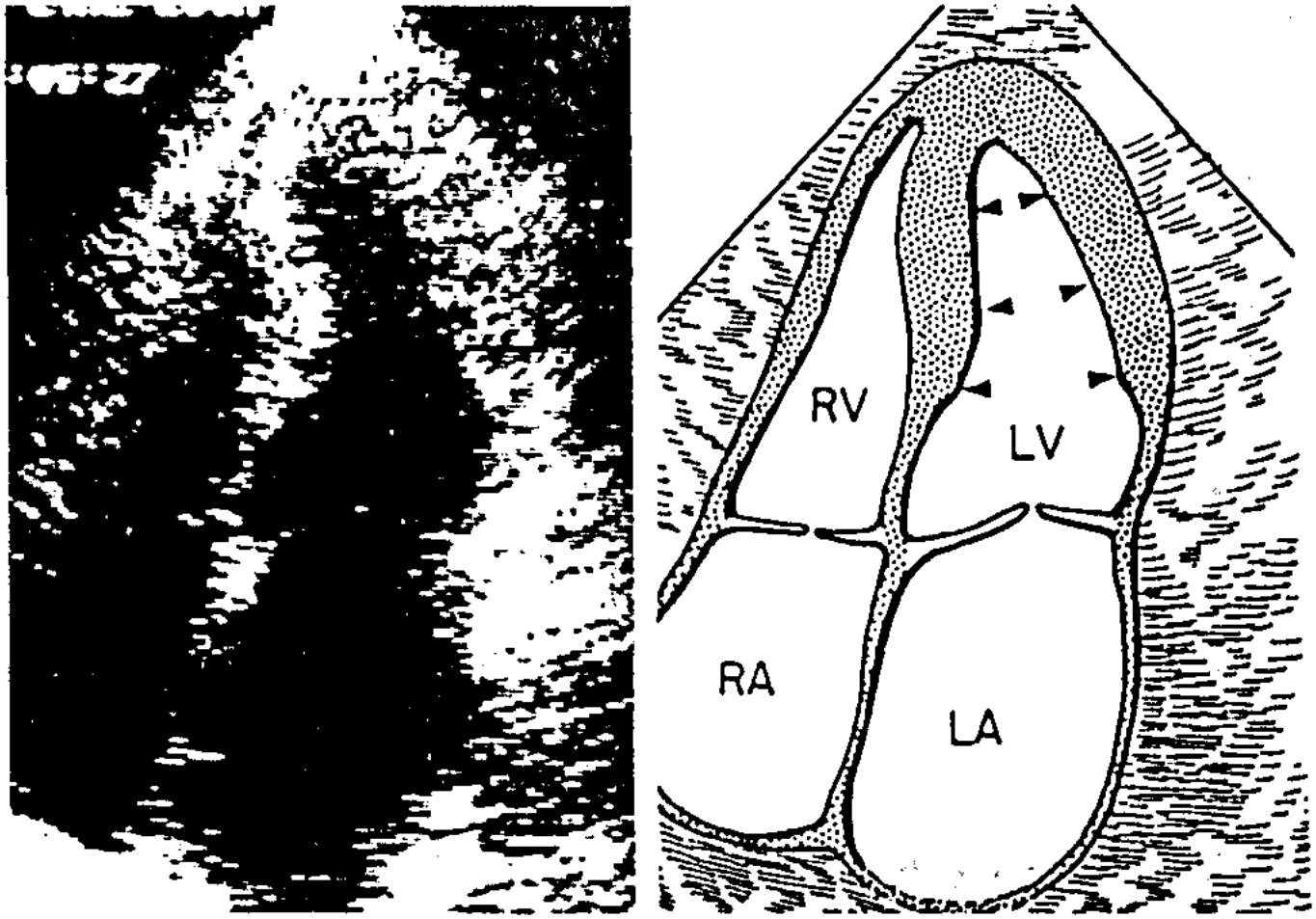

Siêu âm tim (5): túi phình mõm tim kèm dầy giữa vách/ BCTPĐ

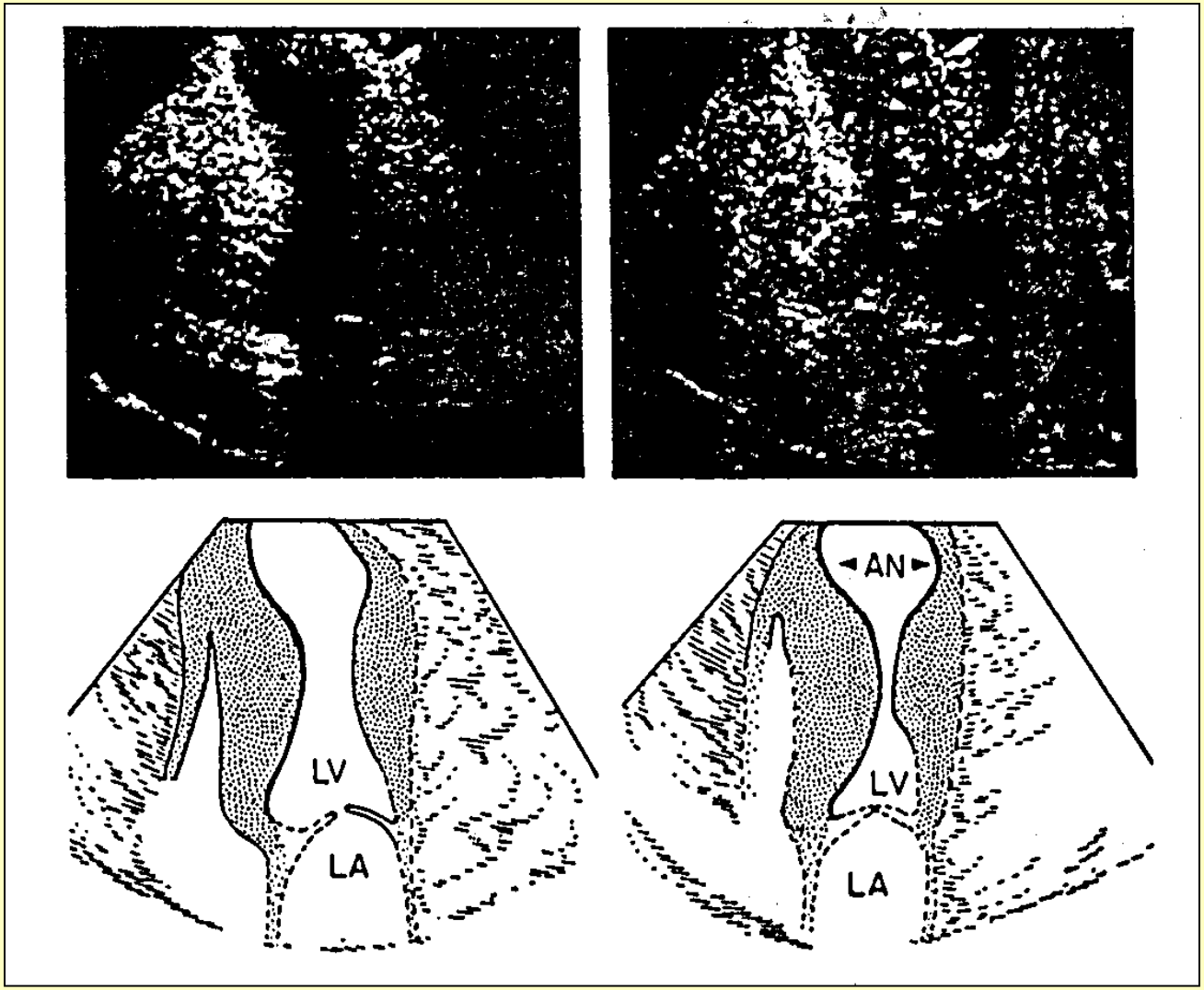

Siêu âm tim (6)

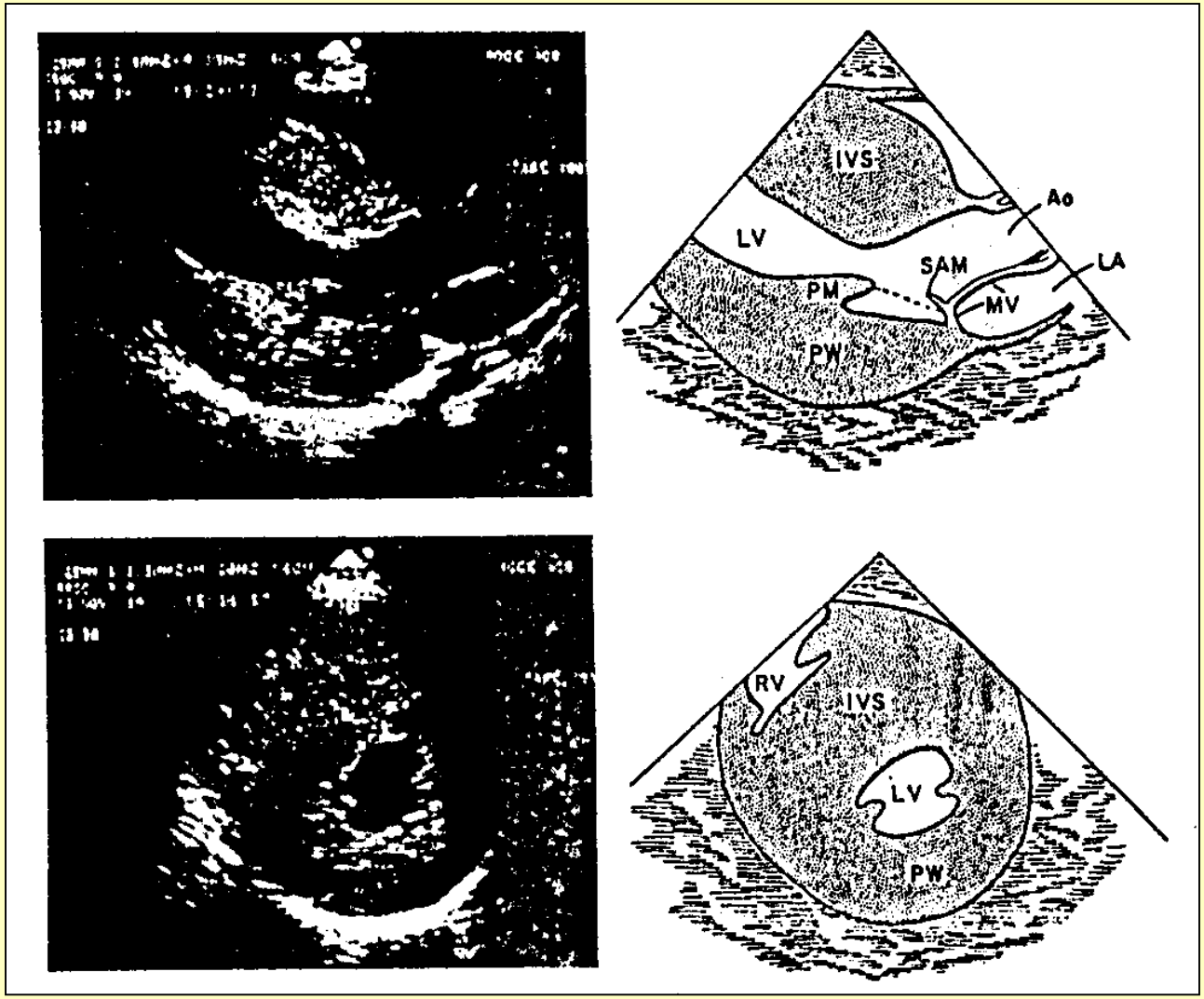

Siêu âm tim (7): hẹp buồng tống TTr do SAM kèm dầy vách tim kỳ tâm thu

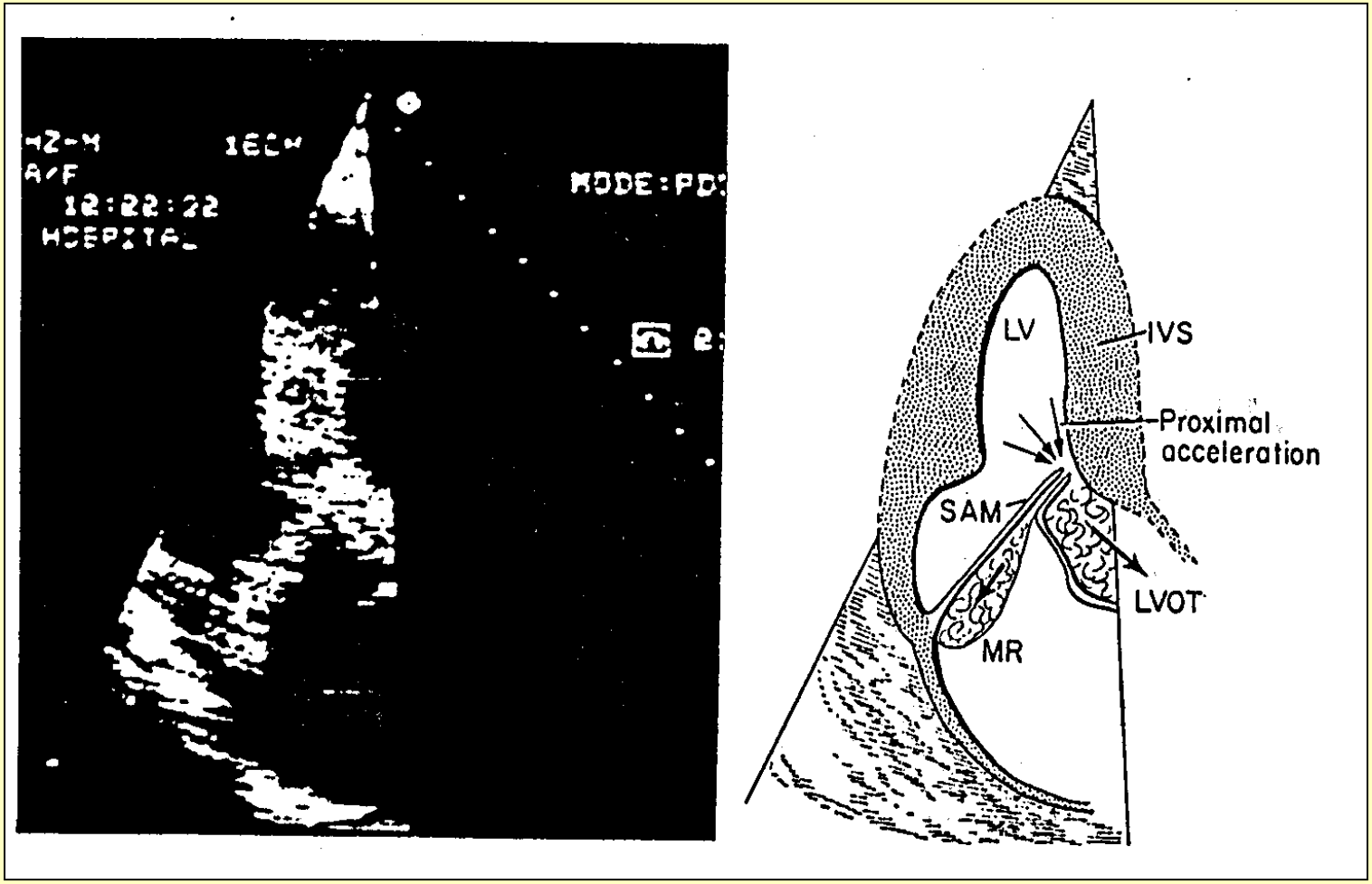

Siêu âm tim (8): bệnh nhân nam 8 tuổi/ BCTPĐ

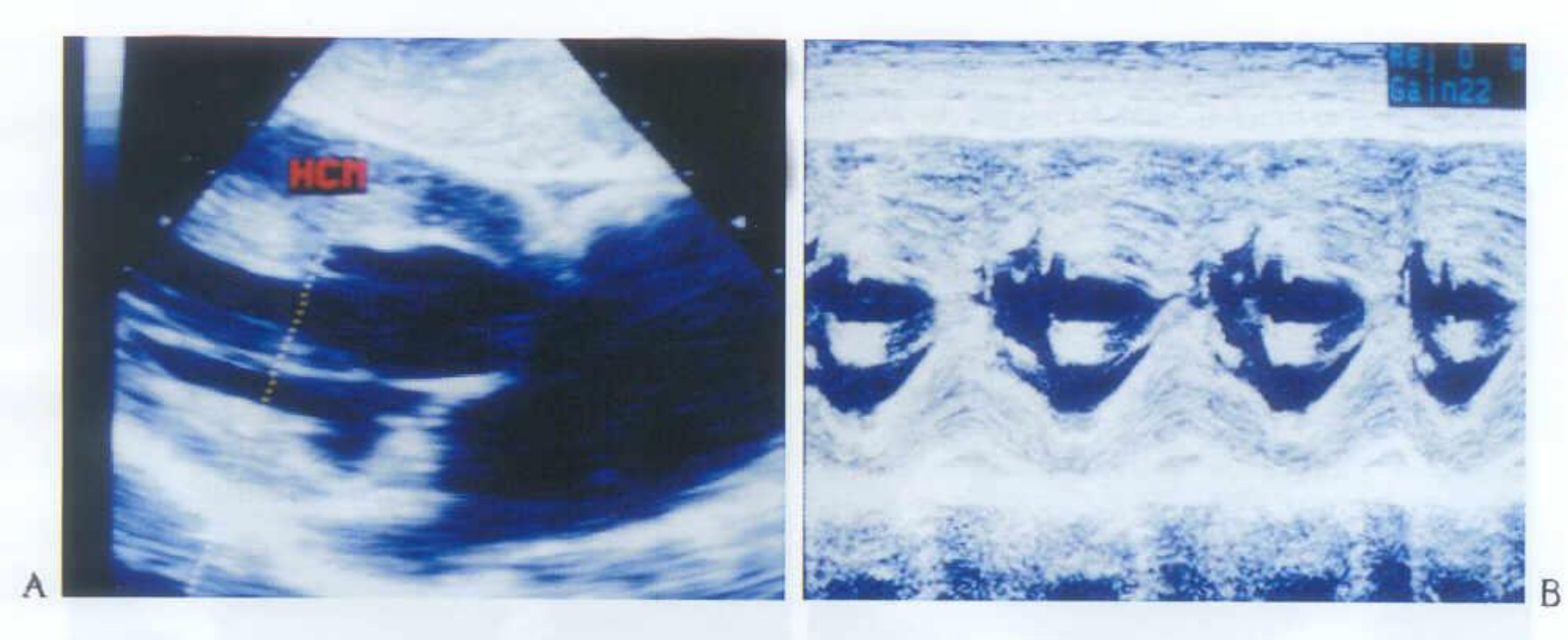

Mặt cắt cạnh ức trục dọc ngang qua thất trái: hình ảnh bệnh cơ tim phì đại thể tắc nghẽn trên bệnh nhân nam 8 tuổi. Thất trái dầy đồng tâm; bề dầy vách liên thất là d1 = 13,5mm; bề dầy thành sau thất trái là d2 = 7mm. Tỷ lệ VLT/thành sau thất trái = 1,9

TL: Phạm Nguyễn Vinh và c/s: Atlas siêu âm tim 2D và Doppler màu. NXBYH 2002

Siêu âm tim (9): bệnh nhân nam 18t/ BCTPĐ

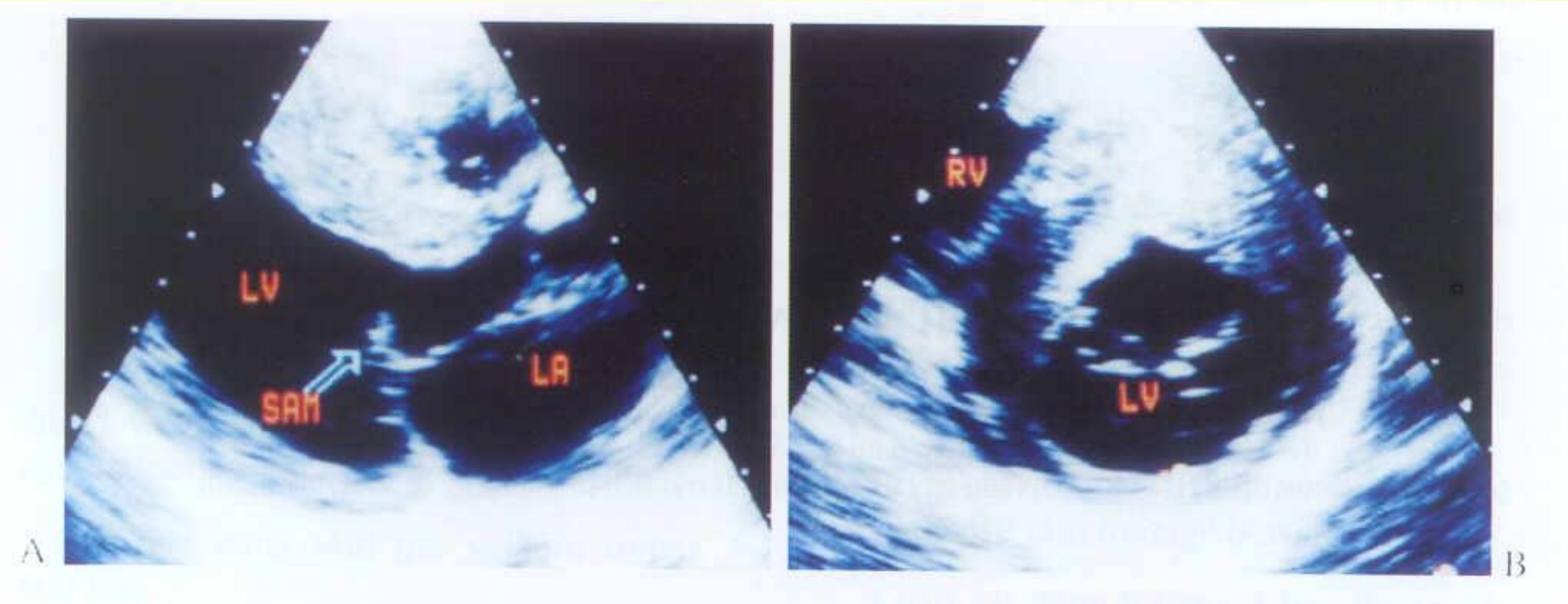

Mặt cắt cạnh ức trục dọc: hình ảnh bệnh cơ tim phì đại trên bệnh nhân nam 18 tuổi. Hình ảnh SAM lá van trước van 2 lá (A). Mặt cắt cạnh ức trục ngang - ngang 2 thất, chiều dầy vách liên thất là 24mm, chiều dầy thành sau thất trái là 8mm, tỷ lệ VLT/thành sau thất trái = 3 (B)

TL: Phạm Nguyễn Vinh và c/s: Atlas siêu âm tim 2D và Doppler màu. NXBYH 2002

Siêu âm tim (10): SAM lá trước van 2 lá và BCTPĐ thể mõm tim

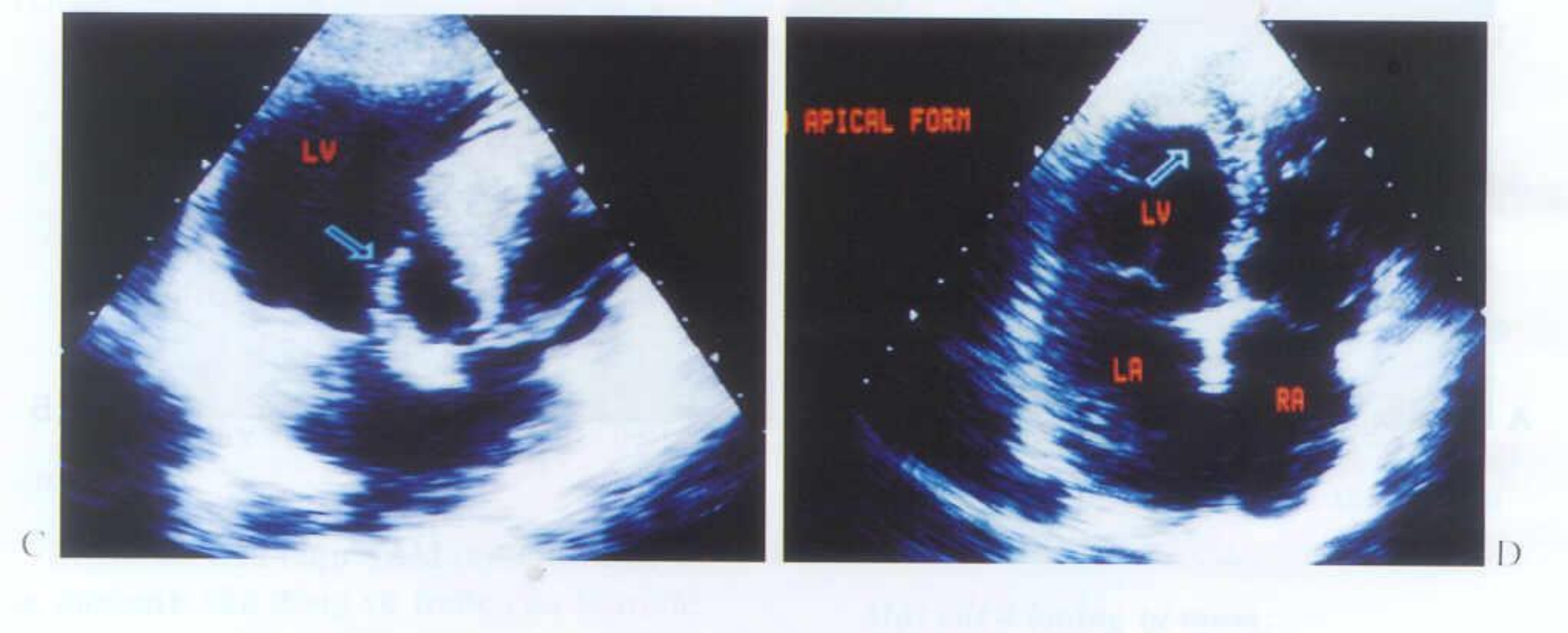

Mặt cắt 5 buồng từ mỏm: hình ảnh SAM lá trước van 2 lá (C). Mặt cắt 4 buồng từ mỏm, bệnh cơ tim phì đại khu trú vùng mỏm (D)

TL: Phạm Nguyễn Vinh và c/s: Atlas siêu âm tim 2D và Doppler màu. NXBYH 2002

Siêu âm tim (11): nghẽn buồng tống thất trái/ BCTPĐ

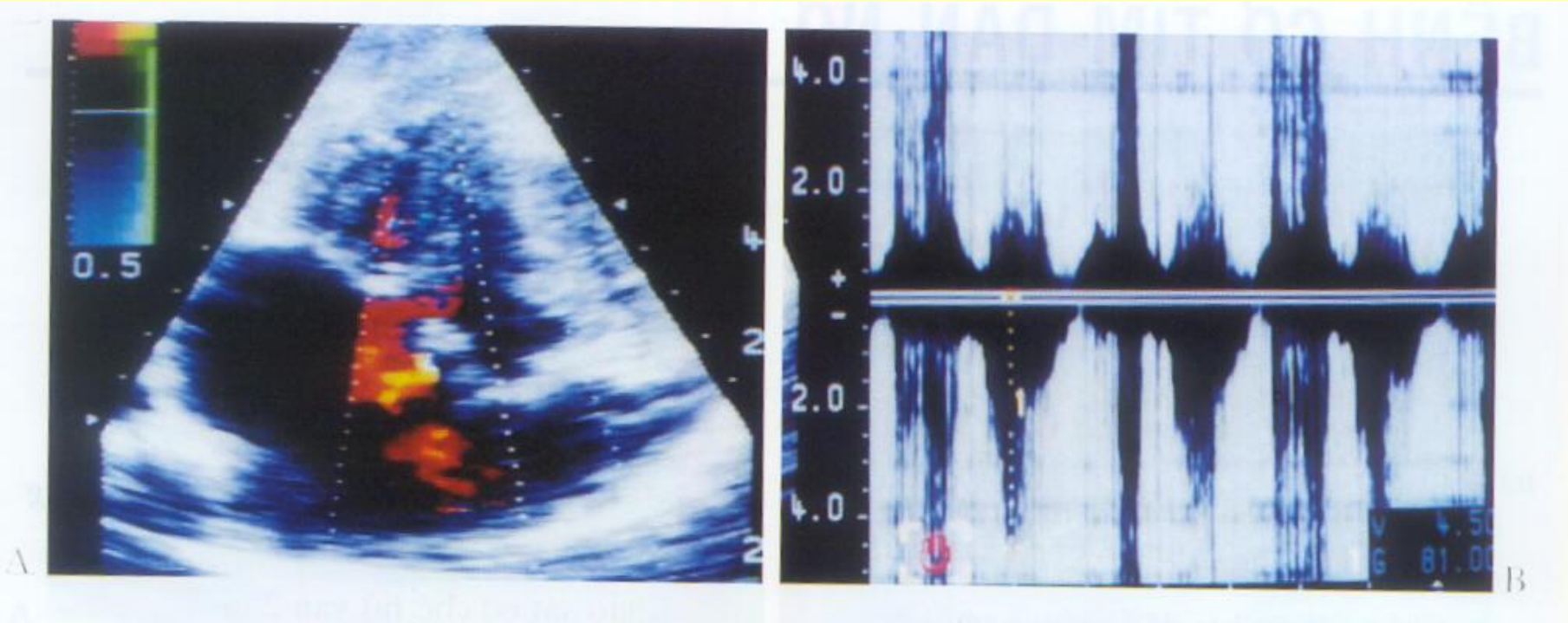

Mặt cắt 5 buồng từ mỏm, hình ảnh Doppler màu dòng máu xoáy đi ngang qua buồng tống thất trái, phổ Doppler dòng máu qua ĐMC là 81mmHg

Pham Nguyen Vinh

TL: Phạm Nguyễn Vinh và c/s: Atlas siêu âm tim 2D và Doppler màu. NXBYH 2002

Chẩn đoán

- Đặc điểm của BCTPĐ là phì đại không đối xứng thất trái, thường khu trú ở vách liên thất. Chẩn đoán xác định thường dựa vào siêu âm tim, đôi khi cần thông tim và chụp buồng tim.
- Cần chẩn đoán phân biệt với hai trường hợp sau :

1. Tim vận động viên (athletic heart)
   - Vách liên thất BCTPĐ có thể dầy trên 15 mm, nhĩ trái dãn trên 4 cm, đường kính thất trái cuối tâm trương dưới 45 mm. Tim vận động viên thường ít hơn về VLT và nhĩ trái, chỉ thất trái dãn hơn.
   - Tim vận động viên sẽ giảm bớt phì đại khi ngưng tập luyên trong 3 tháng.
   - Tim vận động viên không có rối loạn chức năng tâm trương thất trái. Ngược lại ở BCTPĐ
   - ECG ở BCTPĐ thường rất bất thường, có điện thế rất cao
2. Giai đoạn sớm của BCT hạn chế do Amyloid có thể giống BCTPĐ trên siêu âm : có phì đại thất mà không có rối loạn chức năng tâm thu. ECG hữu ích trong chẩn đoán phân biệt : điện thế trong BCT hạn chế Amyloid thường thấp

Chẩn đoán phân biệt BCTPĐ với tim vận động viên

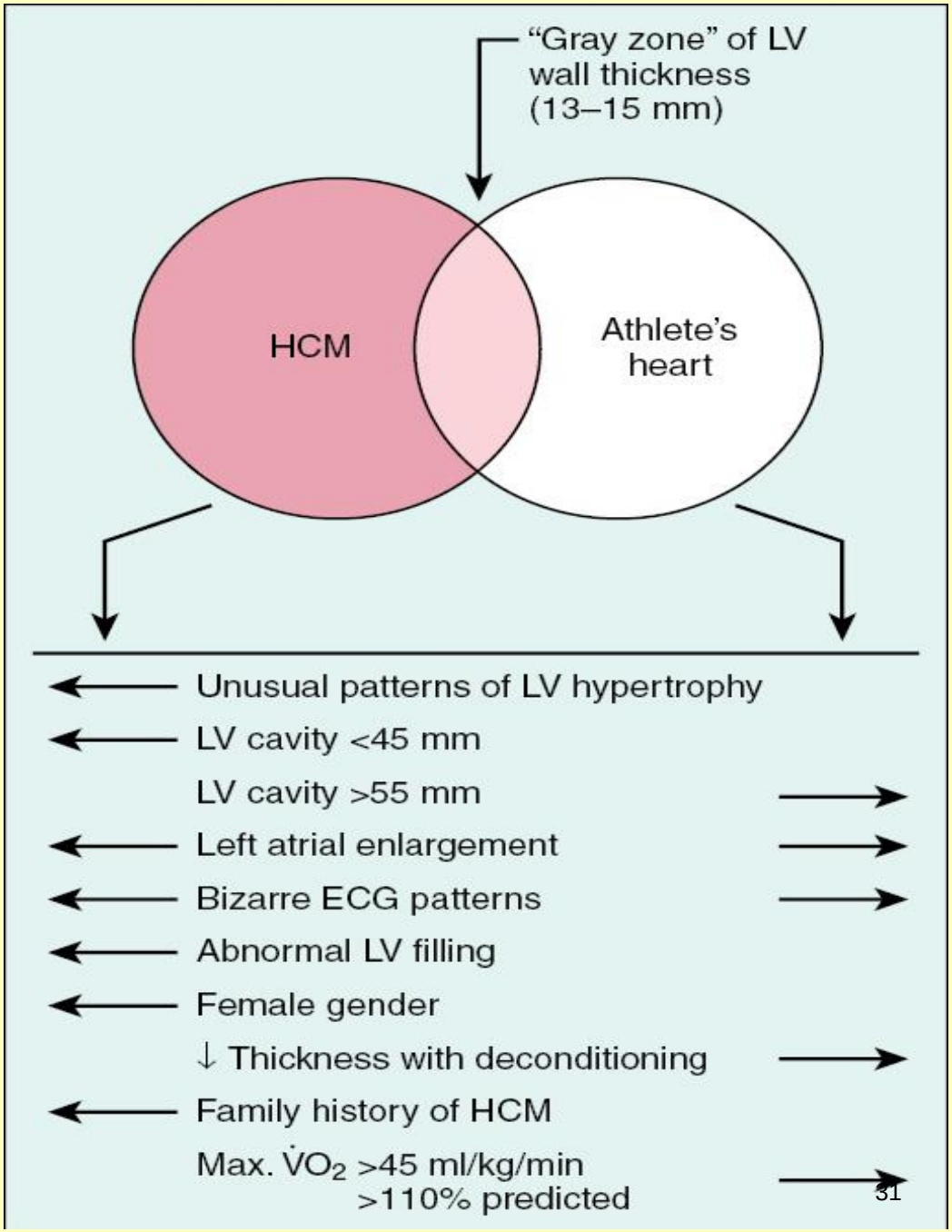

Pham Nguyen Vinh

TL: Maron BJ. Braunwald's Heart Disease 9th ed, 2012 Elsevier Saunders 1582-1594

Diễn tiến lâm sàng

- Tiến triển tự nhiên:
  - Biểu hiện LS: từ sơ sinh đến > 90 tuổi
  - Tử vong chung tự nhiên: 1%/năm – trẻ em: 2%/năm
- Các biến chứng:
  - Đột tử
  - Suy tim
  - Rung nhĩ

Tiến triển lâm sàng BCTPĐ (1): sống còn

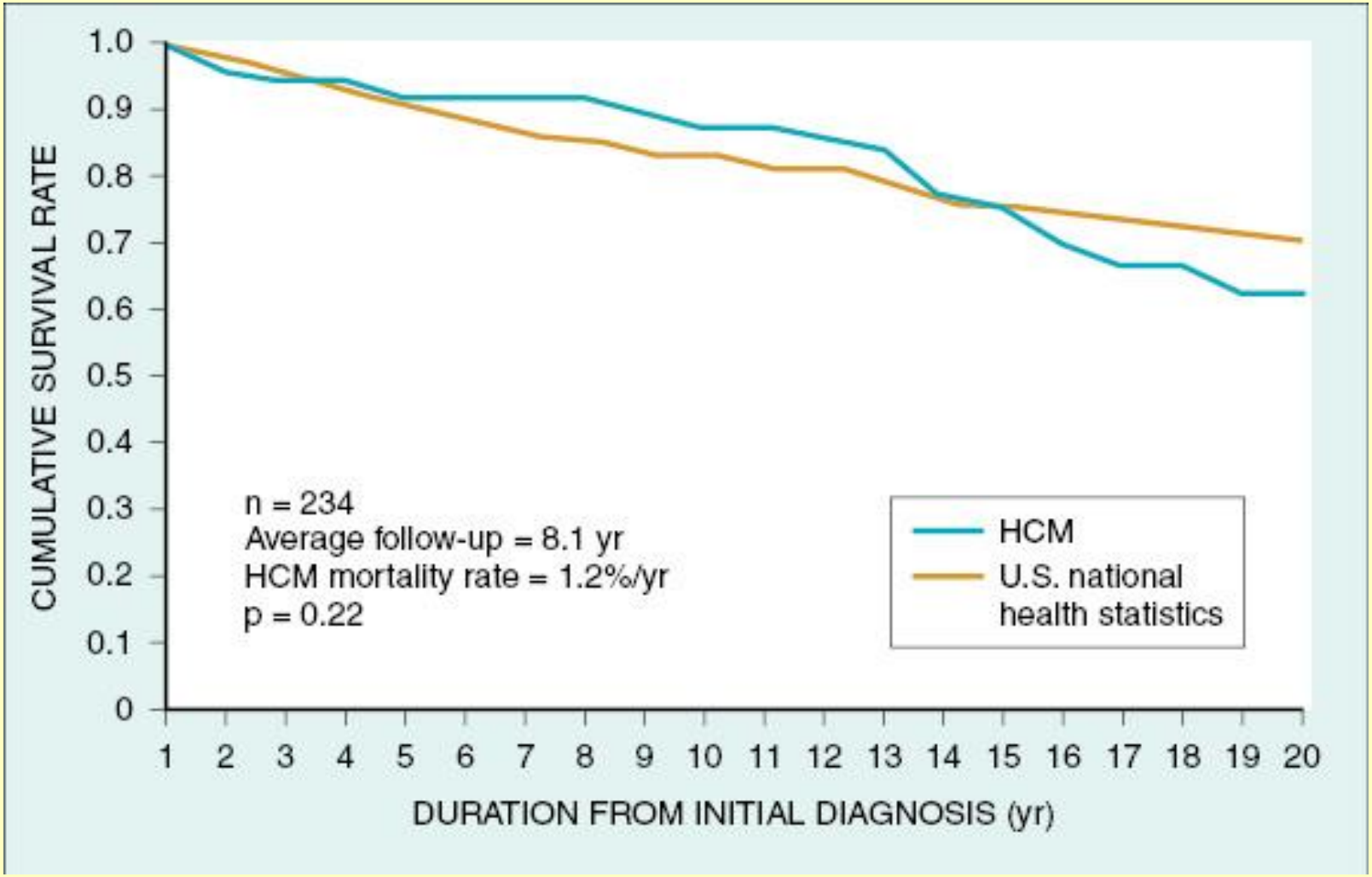

TL: Maron BJ. Braunwald's Heart Disease 9th ed, 2012 Elsevier Saunders 1582-1594

Tiến triển lâm sàng BCTPĐ (2): sống còn, tử vong do BCTPĐ, tử vong không do BCTPĐ

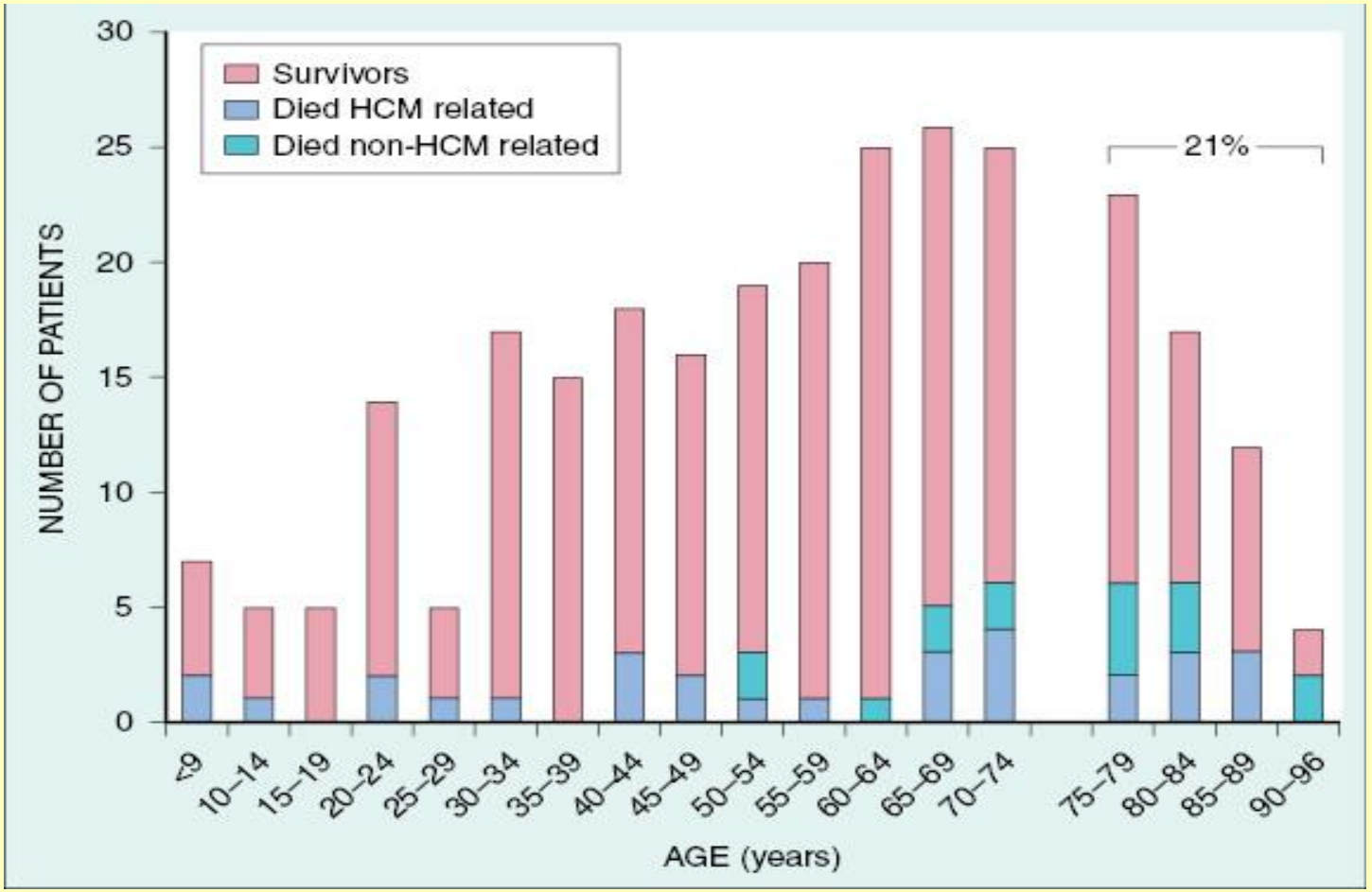

Pham Nguyen Vinh

TL: Maron BJ. Braunwald's Heart Disease 9th ed, 2012 Elsevier Saunders 1582-1594

Tần suất đột tử thay đổi theo tuổi/ BCTPĐ

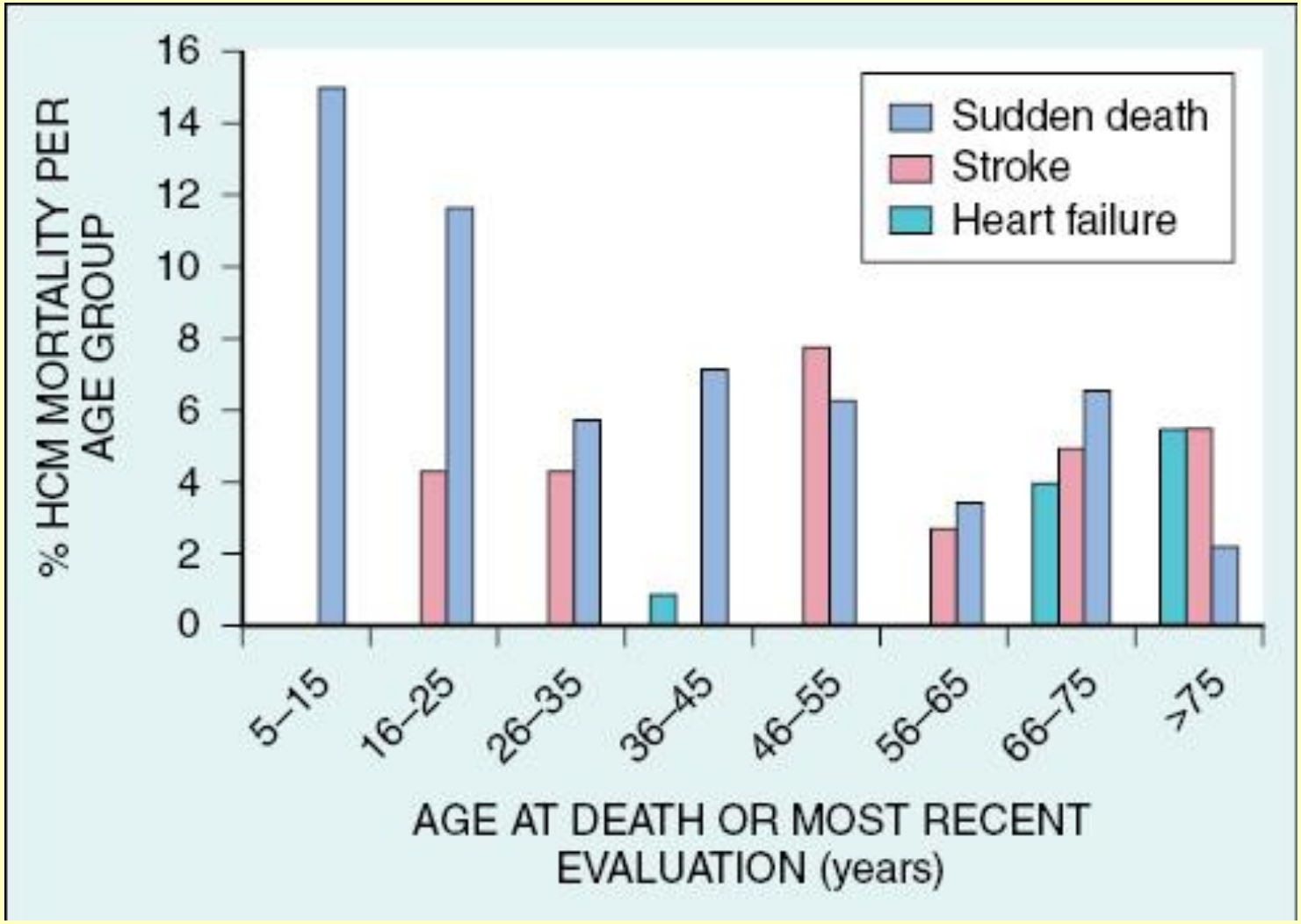

TL: Maron BJ. Braunwald's Heart Disease 9th ed, 2012 Elsevier Saunders 1582-1594

Các nguyên nhân đột tử tại Mỹ: phân tích 1866 trường hợp từ 1980-2006

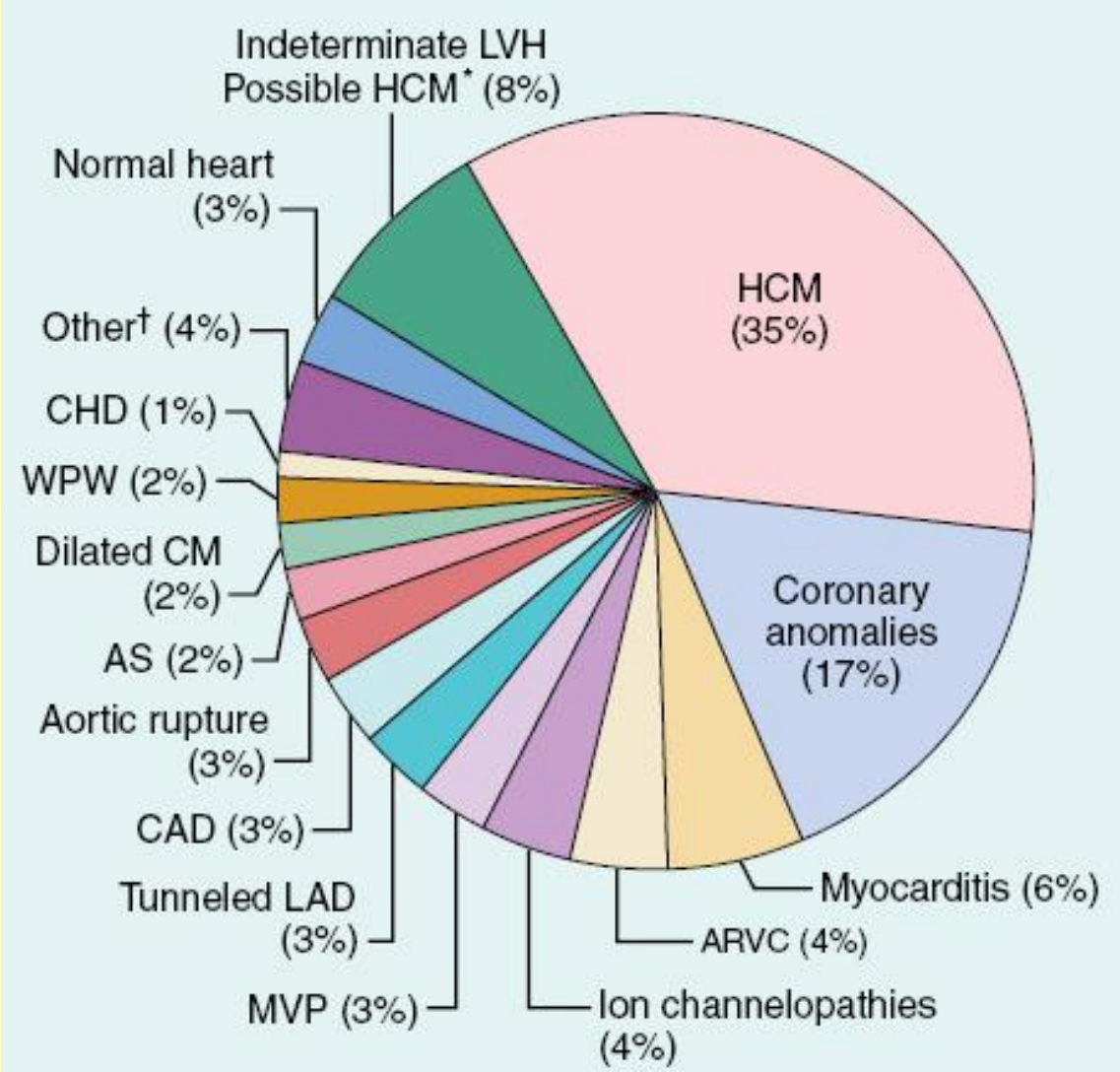

Pham Nguyen Vinh

TL: Maron BJ. Braunwald's Heart Disease 9th ed, 2012 Elsevier Saunders 1582-1594

Xử trí BCTPĐ

- Phòng ngừa đột tử
- Điều trị nội khoa suy tim
- Điều trị rung nhĩ
- Phẫu thuật
- Huỷ vách thất bằng cồn (Alcohol Septal Ablation)

Lượng định nguy cơ đột tử

VT: nhịp nhanh thất; NSVT: nhịp nhanh thất không kéo dài; BP: huyết áp; LVH: phì đại thất trái; ICD: máy phá rung cấy được; CAD: bệnh động mạch vành

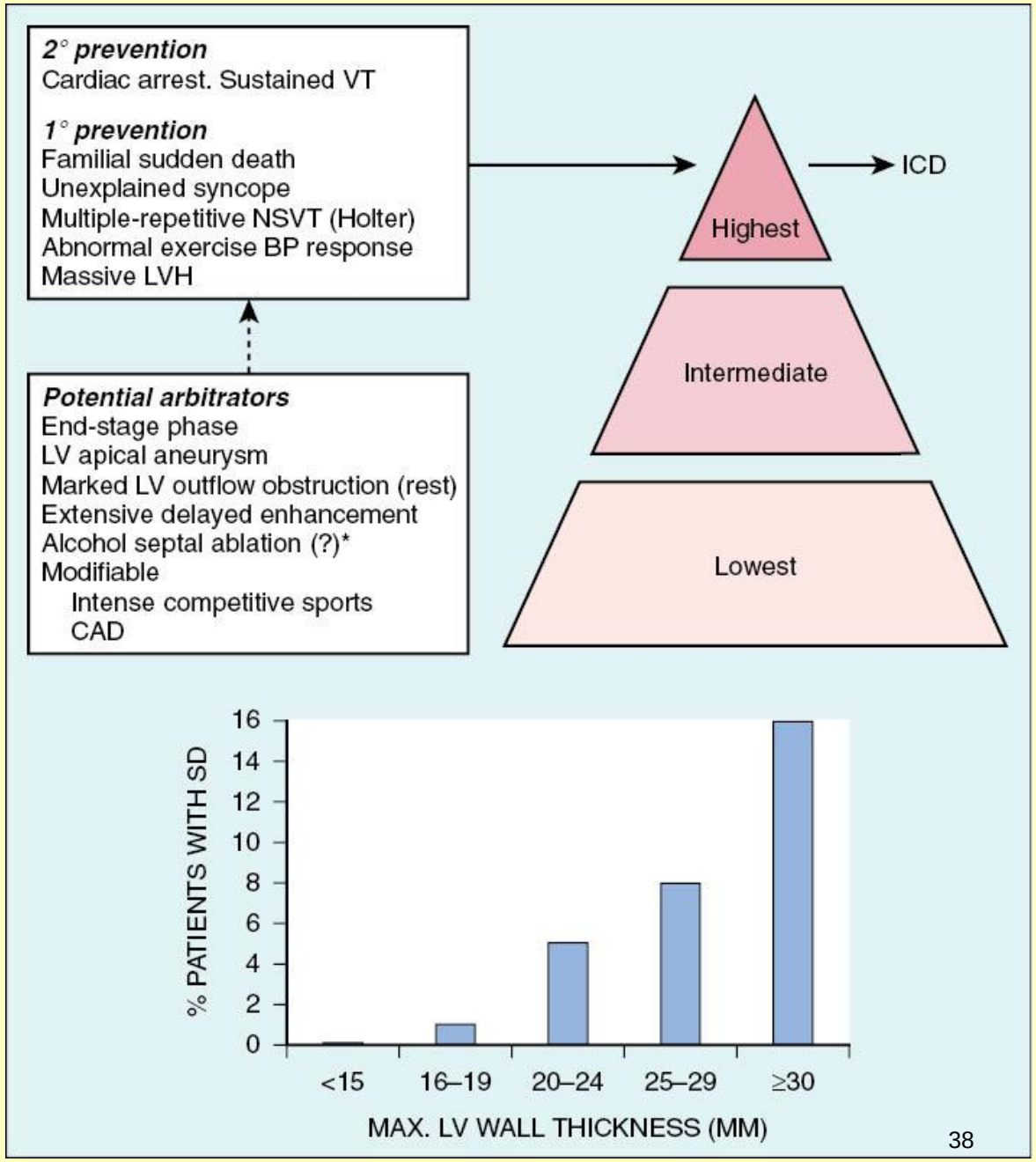

Pham Nguyen Vinh

TL: Maron BJ. Braunwald's Heart Disease 9th ed, 2012 Elsevier Saunders 1582-1594

Điều trị nội suy tim

- Suy tim tâm trương:
  - Chẹn beta
  - Verapamil
  - Disopyramide
  - Lợi tiểu: giảm sung huyết phổi
- Suy tim tâm thu:
  - Chẹn beta, UCMC hoặc chẹn thu thể AG II, lợi tiểu, spironolactone ± kháng vit K

Điều trị rung nhĩ BCTPĐ

- Kiểm soát tần số thất: chẹn beta verapamil
- Amiodarone: phòng tái phát
- Chống đông: kháng vit K

Phẫu thuật

- Kinh nghiệm > 45 năm
- Cắt cơ tim vùng vách thất (septal myectomy) ưu tiên cho suy tim NYHA 3,4 kèm nghẽn buồng tống thất trái
- Tử vong < 1% - kỹ thuật Morrow
- Hiệu quả:
  - Giảm suy tim
  - Giảm nghẽn buồng tống TT
  - Tăng sống còn

TL: Maron BJ. Braunwald's Heart Disease 9th ed, 2012 Elsevier Saunders 1582-1594

Huỷ cơ tim vùng vách bằng cồn

- Tiêm 1-3 ml cồn 95% vào nhánh xuyên lớn vùng vách liên thất
- Giảm suy tim
- Tật bệnh và tử vong do thủ thuật: cao hơn phẫu thuật
- 20% cần huỷ bằng cồn lần 2
- Nguy cơ: loạn nhịp thất (3-5%/năm trên 10% bệnh nhân)

TL: Maron BJ. Braunwald's Heart Disease 9th ed, 2012 Elsevier Saunders 1582-1594

Chiến lược điều trị BCTPĐ

- Nguy cơ đột tử cao:
  - Tiền sử gia đình đột tử
  - Ngất không cắt nghĩa được
  - NNT không kéo dài tái diễn
  - Đáp ứng huyết áp bất thường/gắng sức
  - Phì đại TTr nặng

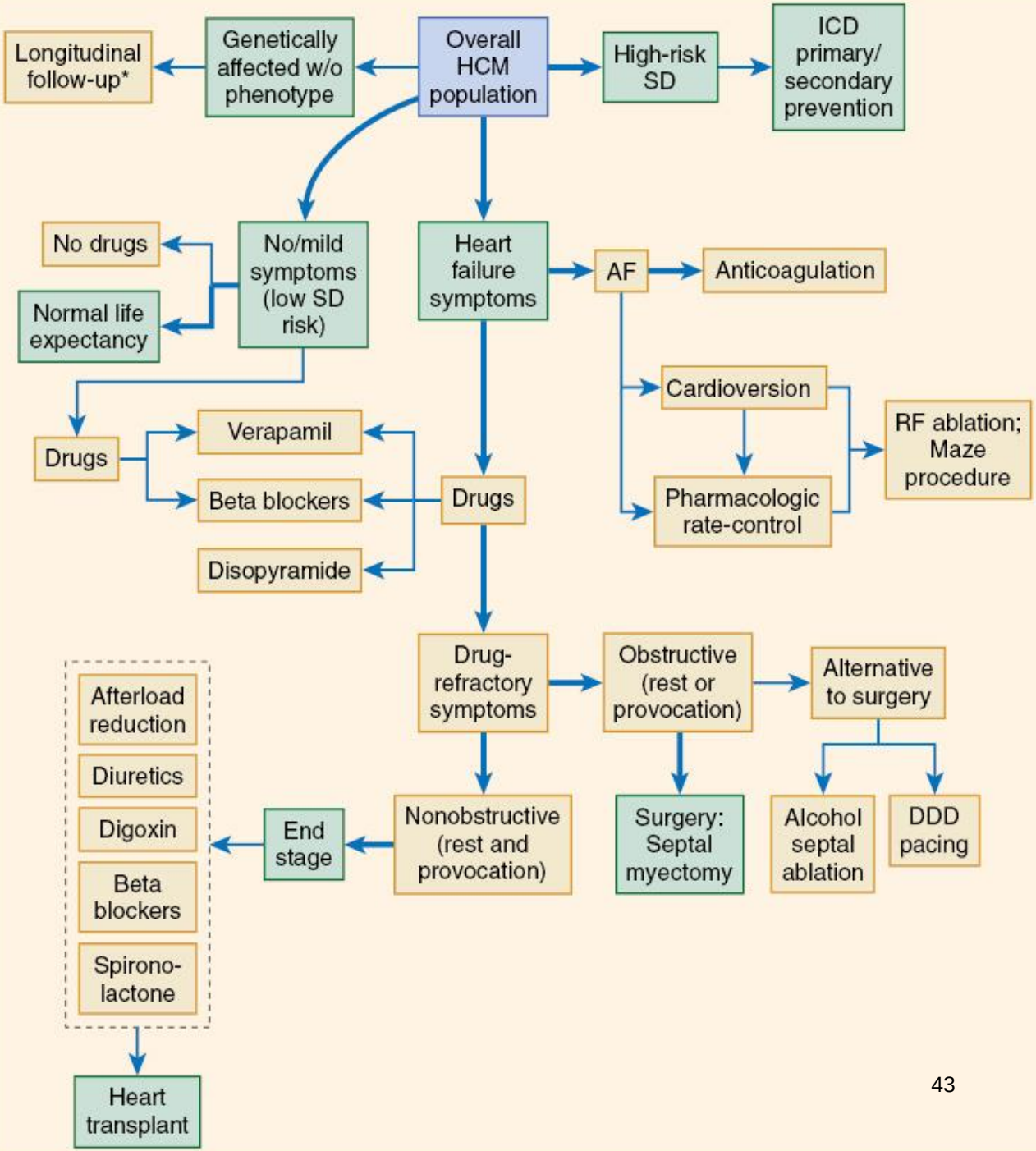

TL: Maron BJ. Braunwald's Heart Disease 9th ed, 2012 Elsevier Saunders 1582-1594

Pham Nguyen Vinh