CHẨN ĐOÁN VÀ ĐIỀU TRỊ BỆNH CƠ TIM DÃN NỞ KHÔNG THIẾU MÁU CỤC BỘ (Diagnosis and Treatment of Non-ischemic Dilated Cardiomyopathy)

PGS. Phạm Nguyễn Vinh
Đại học Y Khoa Phạm Ngọc Thạch
Bệnh viện Tim Tâm Đức
Viện Tim Tp. HCM

Pham Nguyen Vinh

Mô hình bệnh: BCTDN và suy tim

(Disease model: dilated cardiomyopathy and heart failure)

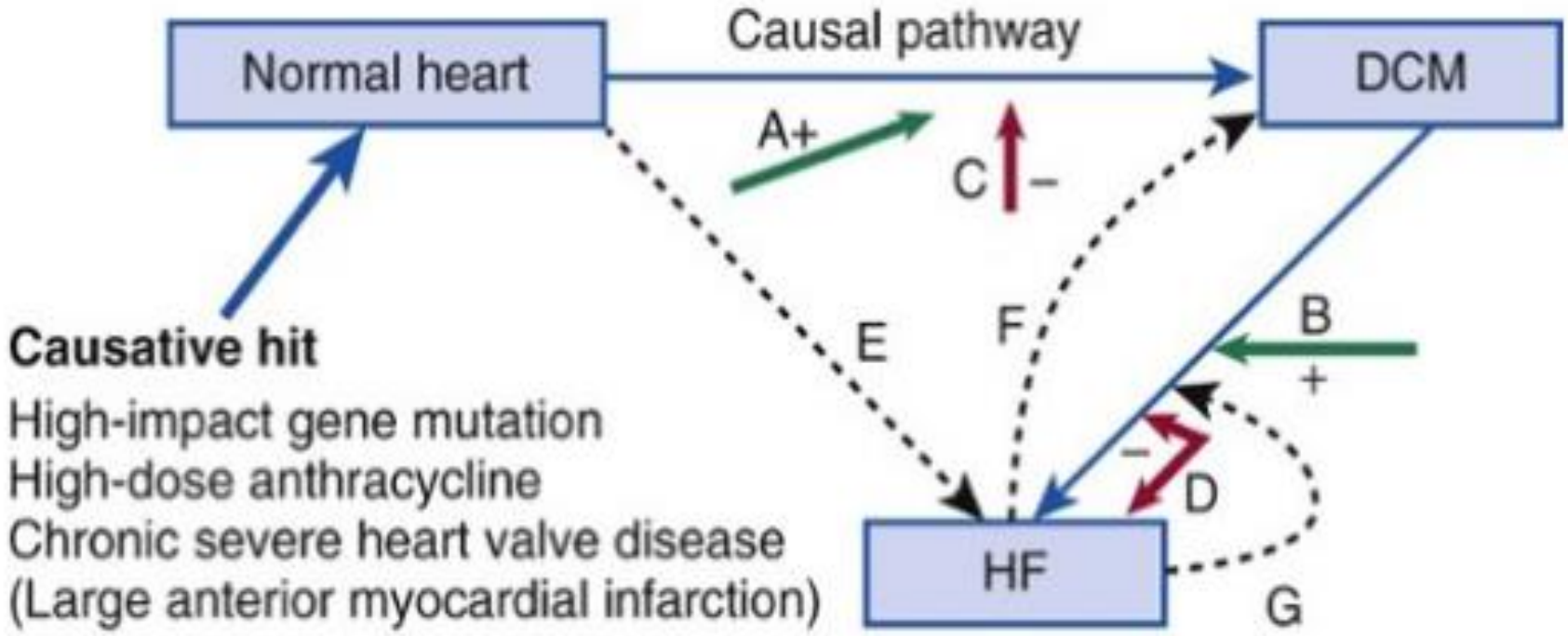

B^+, A^+: Factors accelerate causal pathways (HTA, alcohol abere,…)
E: acute heart failure (eg: large ant. MI)

TL: Piran S et al. J Am Coll Cardiol 60: 283, 2012

Phân loại MOGE (S) về bệnh cơ tim

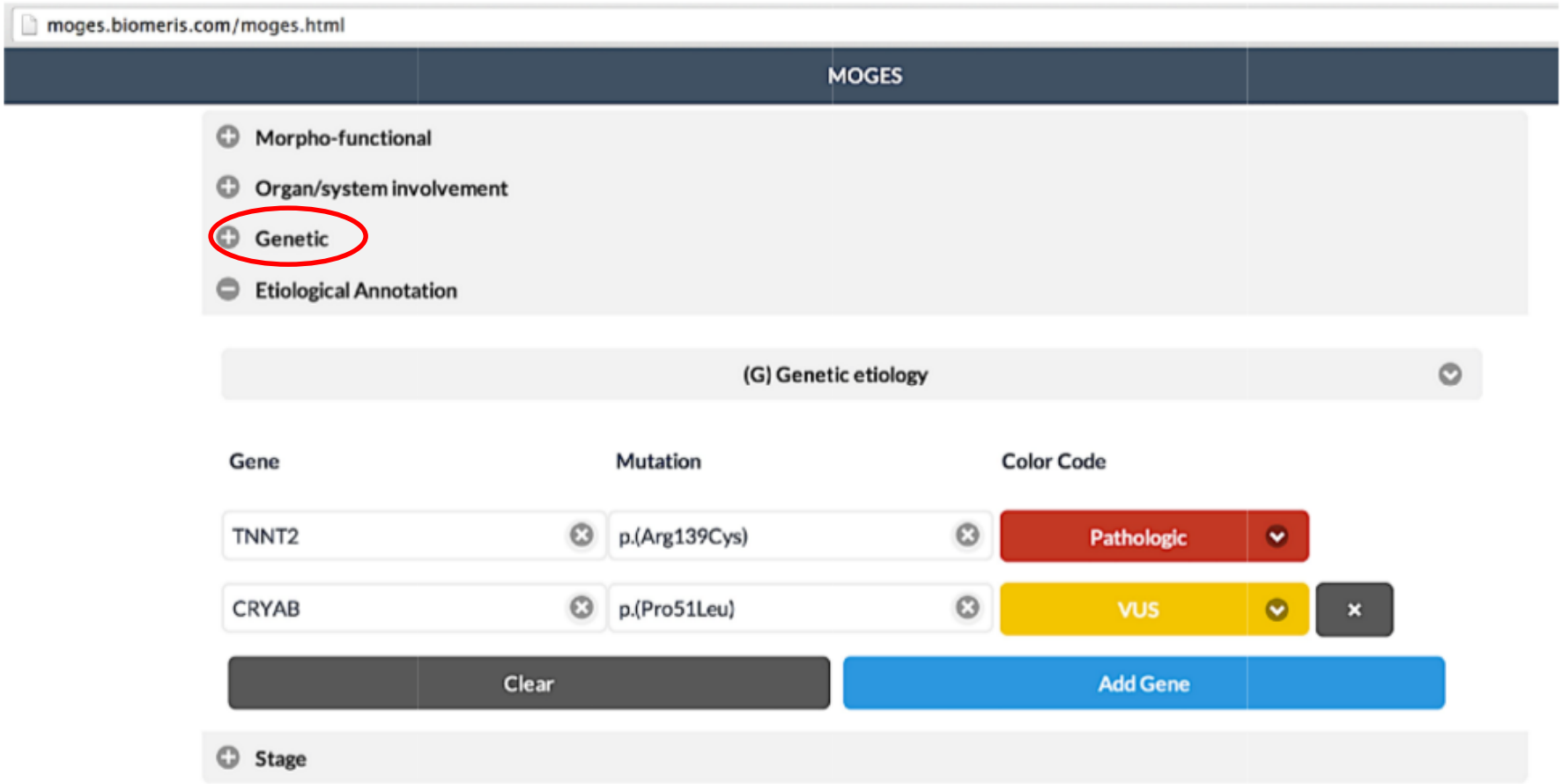

$M_{R+D}\ O_H\ G_{AD}\ E_{G\text{-}TNNT2[p.(Arg139Cys)]+CRYAB[p.(Pro51Leu)]}\ S_{D\text{-}IV}$

Pham Nguyen Vinh

TL: Arbustini E et al. The MOGE (S) Classification of Cardiomyopathies. In Braunwald's Heart Disease, 2015, 10th Elsevier, p 1552

Phân loại bệnh cơ tim theo Phenome và Genome (1)

TYPE	PHENOME				GENOME	
	Morphology	Physiology	Pathology	Systemic Conditions or Diseases, Clinically Relevant Features, Classic Risk Factors, Associations	Nonsyndromic, Usually Single Gene	Syndromic
Dilated (DCM)	LV/RV dilation with minimal or no wall thickening	Reduced contractility is the primary defect; variable degree of diastolic dysfunction	Myocyte hypertrophy; scattered fibrosis	Hypertension; alcohol use; thyrotoxicosis, myxedema; persistent tachycardia; toxins, e.g., chemotherapy, especially anthracyclines; radiation; pregnancy	Diverse gene ontology (see Table 65-2) with >30 genes implicated (see also Table e65-1)	Diverse array of associated conditions, especially muscular dystrophies (MDs): Emery-Dreifuss MD, limb-girdle MD, Duchenne/Becker MD; Laing distal myopathy; Barth syndrome; Kearns-Sayre; others[3,4]
Restrictive (RCM)	Usually normal chamber sizes; minimal wall thickening	Contractility normal or near-normal with a marked increase in end-diastolic filling pressure	Specific to type, diagnosis: amyloid, iron, glycogen storage disease, others	Endomyocardial fibrosis, amyloid, sarcoid, scleroderma, Churg-Strauss syndrome, cystinosis, lymphoma, pseudoxanthoma elasticum, hypereosinophilic syndrome, carcinoid	If not associated with a systemic genetic disease (e.g., hemochromatosis), genetic cause found most commonly to result from sarcomeric gene mutations (see Table e65-1)	Gaucher disease, hemochromatosis, Fabry disease, familial amyloidosis. Mucopolysaccharidoses, Noonan syndrome

Phenome: kiểu hình Genome: Di truyền

TL: Arbustini E et al. The MOGE (S) Classification of Cardiomyopathies. In Braunwald's Heart Disease, 2015, 10th Elsevier, p 1552

Pham Nguyen Vinh

Phân loại bệnh cơ tim theo Phenome và Genome (2)

TYPE	PHENOME				GENOME	
	Morphology	Physiology	Pathology	Systemic Conditions or Diseases, Clinically Relevant Features, Classic Risk Factors, Associations	Nonsyndromic, Usually Single Gene	Syndromic
Hypertrophic (HCM)	Usually normal or reduced internal chamber dimension; wall thickening pronounced, especially septal hypertrophy	Systolic function increased or normal	Myocyte hypertrophy, classically with disarray	Severe hypertension can confound clinical, morphologic diagnosis	Mutations of genes encoding sarcomeric proteins (Chapter 66 ; also see Table e65-1)	Noonan/Leopard, Danon, Fabry, WPW, Friedrich ataxia, MERRF, MELAS (**see** Chapter 87)
Arrhythmogenic cardiomyopathy (ACM)	Scattered fibrofatty infiltration, classically of the right ventricle but also commonly involving the left ventricle; RV dilation, LV dilation, or both are common although not universal	Ventricular arrhythmias (VT, VF) early or late, reduced contractility with progressive disease; can mimic DCM	Islands of fatty replacement; fibrosis	Palmoplantar keratoderma, wooly hair in Naxos syndrome	Mutations of genes encoding proteins of the desmosome (see Table e65-1 and Fig. 65-6)	Naxos syndrome

TL: Arbustini E et al. The MOGE (S) Classification of Cardiomyopathies. In Braunwald's Heart Disease, 2015, 10th Elsevier, p 1552

Phân loại bệnh cơ tim theo Phenome và Genome (3)

TYPE	PHENOME				GENOME	
	Morphology	Physiology	Pathology	Systemic Conditions or Diseases, Clinically Relevant Features, Classic Risk Factors, Associations	Nonsyndromic, Usually Single Gene	Syndromic
Left ventricular noncompaction (LVNC)	Ratio of noncompacted to compacted myocardium increased; normal chamber dimensions varying to a DCM phenotype	Normal to reduced systolic function	Myocardium normal and ranging to findings consistent with other coexisting cardiomyopathy	Phenotype has been observed in the setting of other types of cardiomyopathy	Various cardiomyopathy genes associated but uncertain whether genetic cause or developmental defect during organogenesis; see text	
Infiltrative	Usually thickened walls; occasional dilation	Restrictive physiology; systolic function usually mildly reduced	Specific to type, diagnosis: amyloid, iron, glycogen storage disease, others		See RCM above	See RCM above
Inflammatory	Normal or dilated without hypertrophy	Reduced systolic function	Inflammatory infiltrates	Hypereosinophilic syndrome (see text), acute myocarditis (see Chapter 67)		

TL: Arbustini E et al. The MOGE (S) Classification of Cardiomyopathies. In Braunwald's Heart Disease, 2015, 10th Elsevier, p 1552

Phân loại bệnh cơ tim theo Phenome và Genome (4)

TYPE	PHENOME				GENOME	
	Morphology	Physiology	Pathology	Systemic Conditions or Diseases, Clinically Relevant Features, Classic Risk Factors, Associations	Nonsyndromic, Usually Single Gene	Syndromic
Ischemic	Normal or dilated without hypertrophy	Reduced systolic function	Areas of infarcted myocardium	Hypercholesterolemia, hypertension, diabetes, cigarette smoking, family history	Familial hypercholesterolemia; other heritable lipid disorders (see Chapter 45)	Familial hypercholesterolemia
Infectious	Normal or dilated without hypertrophy	Reduced systolic function	Specific to infection	Viral (especially acute myocarditis); protozoal (e.g., Chagas); bacterial, direct infection (e.g., Lyme disease) or from acute cellular toxicity as a result of systemic toxins (*Streptococcus*, gram-negatives, etc.) (see Chapter 67)	Genetic predisposition to infection and/or variable response to infective agent	

MELAS = mitochondrial encephalopathy, lactic acidosis, and strokelike symptoms; MERRF = myoclonic epilepsy associated with ragged-red fibers; RV = right ventricle; VF = ventricular fibrillation; VT = ventricular tachycardia; WPW = Wolff-Parkinson-White.

TL: Arbustini E et al. The MOGE (S) Classification of Cardiomyopathies. In Braunwald's Heart Disease, 2015, 10th Elsevier, p 1552

Chẩn đoán phân biệt

- BCTDN/TMCB
- BCTDN/không TMCB
  - Chụp ĐMV bằng DSA hoặc MSCT/ĐMV có cản quang

Các BCTDN không TMCB

- BCTDN do:
  - THA, bệnh van tim
  - Rượu; ĐTĐ
  - BCT sinh loạn nhịp (Arrythmogenic Cardiomyopathy)
  - BCT không lèn chặt (Non-compaction Cardiomyopathy)
  - BCT do nhịp nhanh (Tachycardia- induced Cardiomyothy)
  - BCT chu sinh
  - BCT Takotsubo
  - BCTDN gia đình (Familial dilated cardiomyopathy)

Bệnh cơ tim DN do rượu: chẩn đoán (Ethanol induced cardiomyopathy)

Direct Toxic Effects
Uncoupling of the excitation/contraction system
Reduced calcium sequestration in the sarcoplasmic reticulum
Inhibition of the sarcolemmal adenosine triphosphate–dependent Na^+/K^+ pump
Reduction in the mitochondrial respiratory ratio
Altered substrate uptake
Increased interstitial/extracellular protein synthesis
Toxic Effect of Metabolites
Acetaldehyde
Ethyl esters
Nutritional or Trace Metal Deficiencies
Thiamine
Selenium
Electrolyte Disturbances
Hypomagnesemia
Hypokalemia
Hypophosphatemia
Toxic Additives
Cobalt
Lead
Arsenic

Bệnh sử: rất quan trọng
- ≥ 90g/rượu/mg
- ≥ 5 năm

Loại trừ các n/n khác

Pham Nguyen Vinh

TL: Falk RH, Hershberger R.E. Braunwald's Heart Disease 2015, 10th ed, Elsevier, p 1551-1572

BCTDN do rượu: điều trị

- Ngưng rượu +++
  - Điều trị suy tim PXTM giảm theo khuyến cáo

BCTDN do đái tháo đường (Diabetic Cardiomyopathy)

- ĐTĐ: tăng nguy cơ suy tim 2 đến 5 lần
- Hiện diện của BCTDN/ĐTĐ: còn bàn cãi
- Chẩn đoán: loại trừ
- Điều trị:
  - Theo khuyến cáo điều trị ST PXTM giảm
  - Kiểm soát đường máu:
    - Metfomin; Insulin
    - Sulfonylurea: cẩn thận, tránh cơn hạ đường huyết
    - Ức chế DPP-4
    - Ức chế PCSK-9

Sinh bệnh học BCTDN/ĐTĐ

Sympathetic nervous system activation
Renin-angiotensin-aldosterone system activation
Increased sodium and free water retention
Decreased vascular compliance
Elevated endothelin levels (in diabetes)
Loss of "dipping" nocturnal blood pressure pattern
Increased free fatty acid levels
Dysregulated myocardial glucose and fatty acid metabolism
Increased left ventricular hypertrophy or mass via myocyte hypertrophy
Deposition of advanced glycation end products in extracellular matrix
Increased cardiac fibrosis
Increased cardiac steatosis

Pham Nguyen Vinh

TL: MeGuire DK. Braunwald's Heart Disease. 2015, 10th ed, Elsevier, p 1365-1385

Biến đổi chuyển hoá tim/ĐTĐ

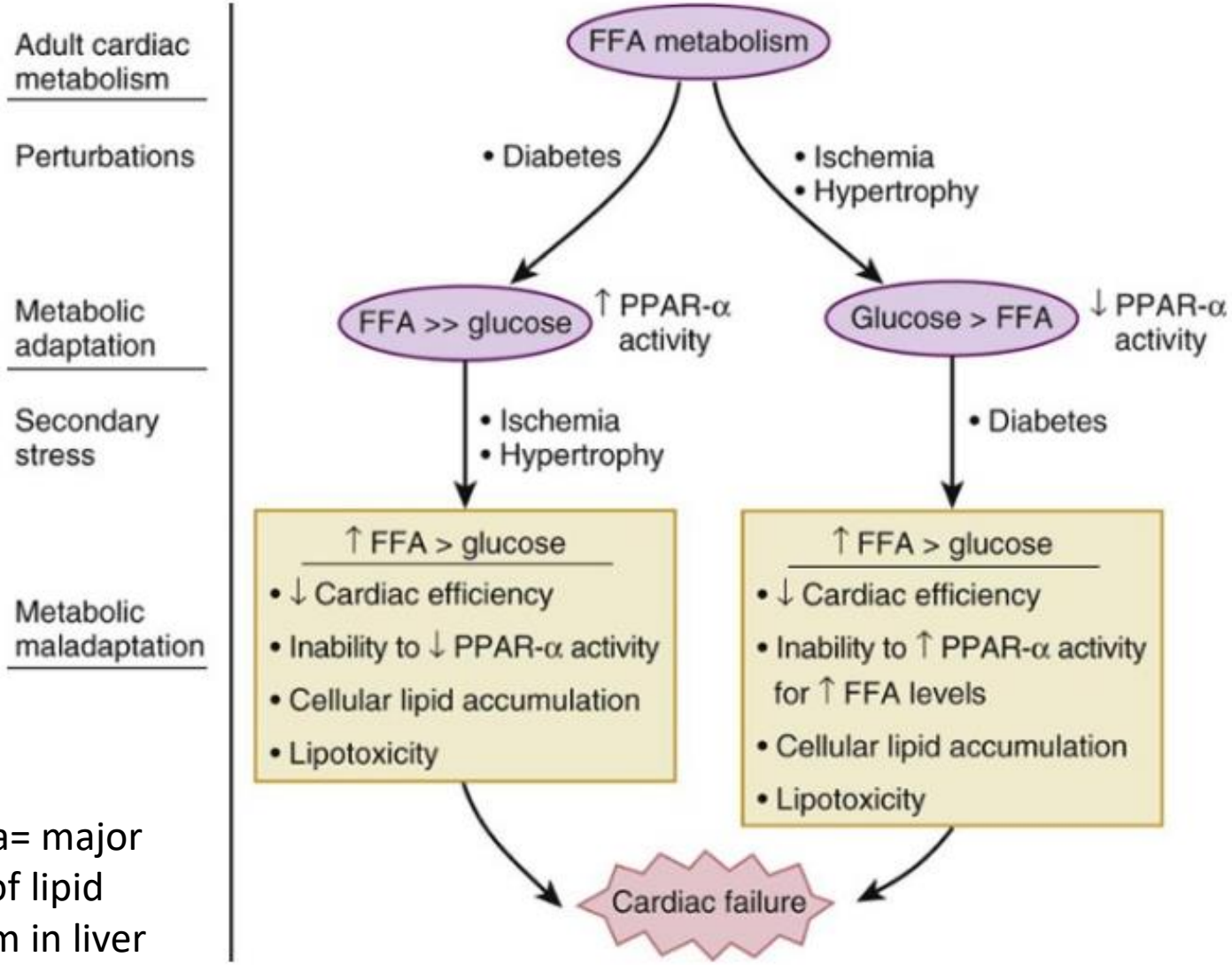

PPAR alpha= major regulator of lipid metabolism in liver

TL: MeGuire DK. Braunwald's Heart Disease. 2015, 10th ed, Elsevier, p 1365-1385

Bệnh cơ tim sinh loạn nhịp (Arrythmogenic Cardiomyopathy-ACM)

- Tên cũ: BCTTP sinh loạn nhịp (Arrythmogenic right ventricular dysplasia/cardiomyopathy)
- Tên mới ACM vì:
  - 50% tổn thương hai thất
  - MT ít tổn thương TTr > TP
- Đặc điểm: tế bào cơ tim được thay thế bằng tế bào mỡ, mô sợi (fibrofatty replacement)

Pham Nguyen Vinh

Giải phẫu bệnh đại thể và vi thể ACM

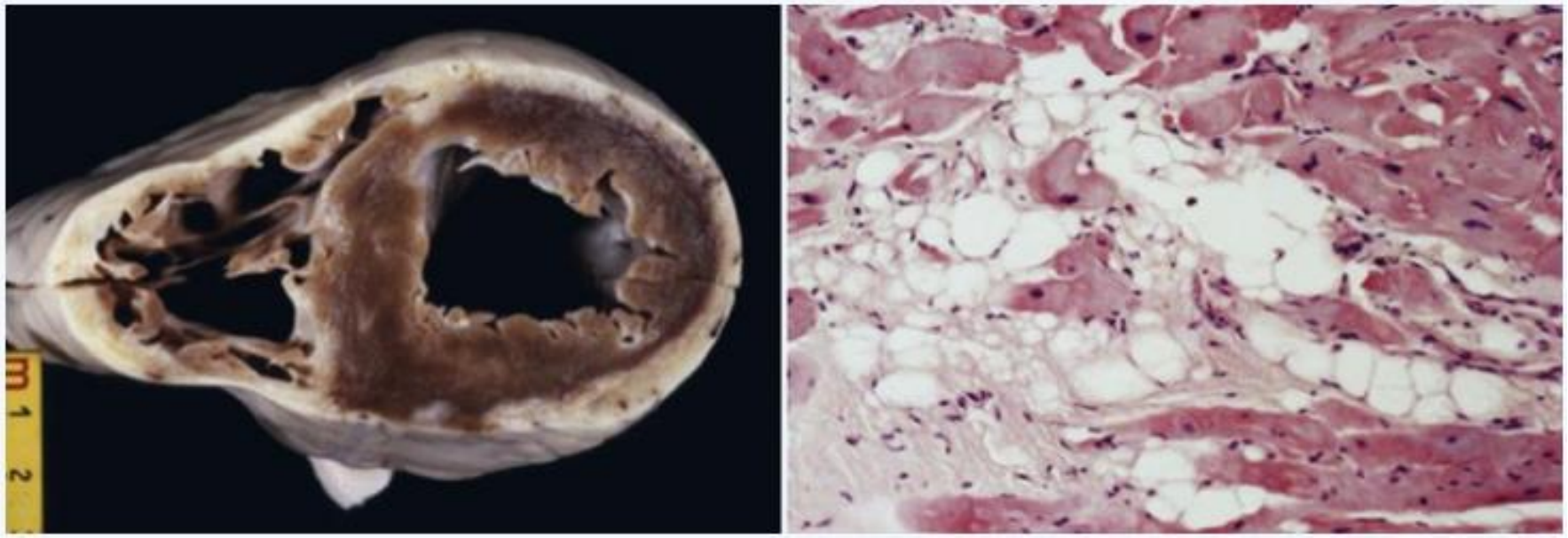

A B

A: B/n 39 tuổi, nam, đột tử. Lớp mỡ ở vách tự do TP và cả vách tự do TTr
B: Lớp mỡ thay thế cơ tim (vi thể)

TL: Falk RH, Hershberger R.E. Braunwald's Heart Disease 2015, 10th ed, Elsevier, p 1551-1572

MRI/b/n nam 46 tuổi BCT sinh loạn nhịp

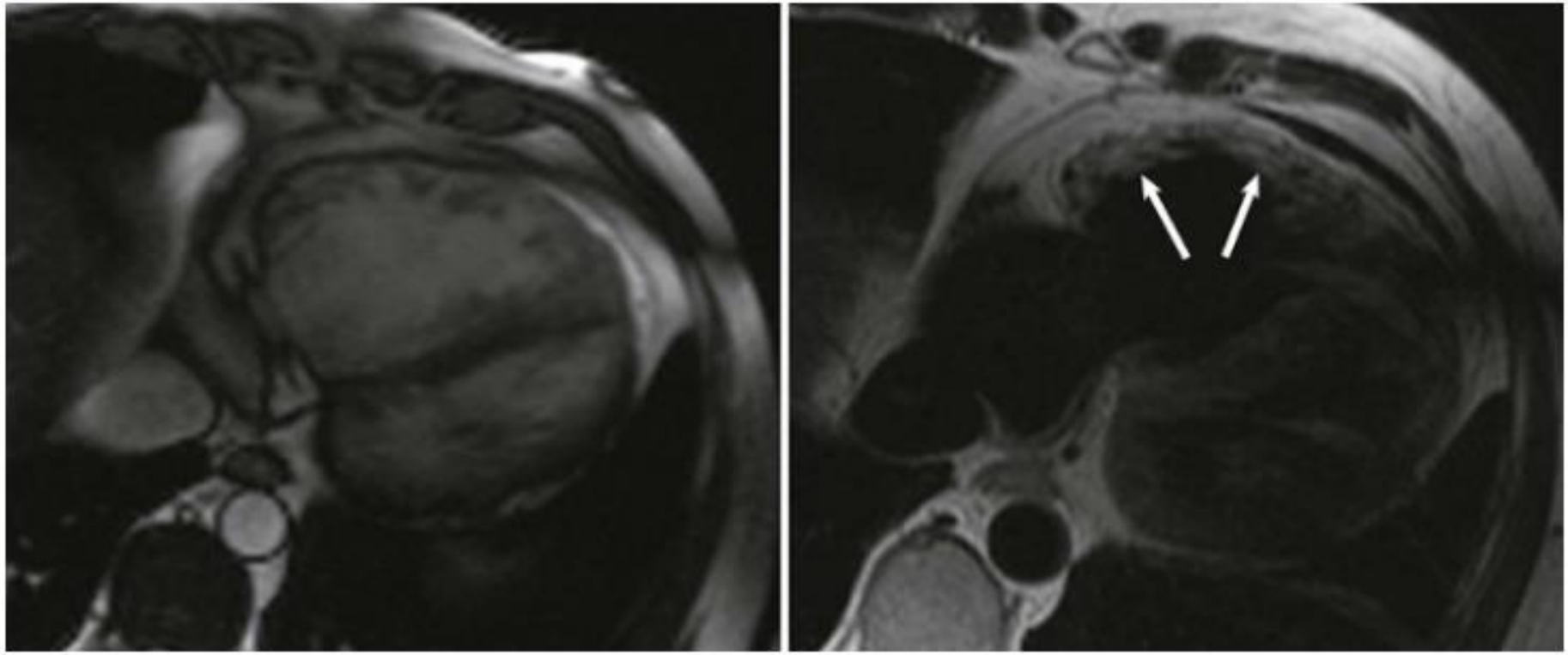

Pham Nguyen Vinh

TL: Falk RH, Hershberger R.E. Braunwald's Heart Disease 2015, 10th ed, Elsevier, p 1551-1572

ECG/BCT sinh LN

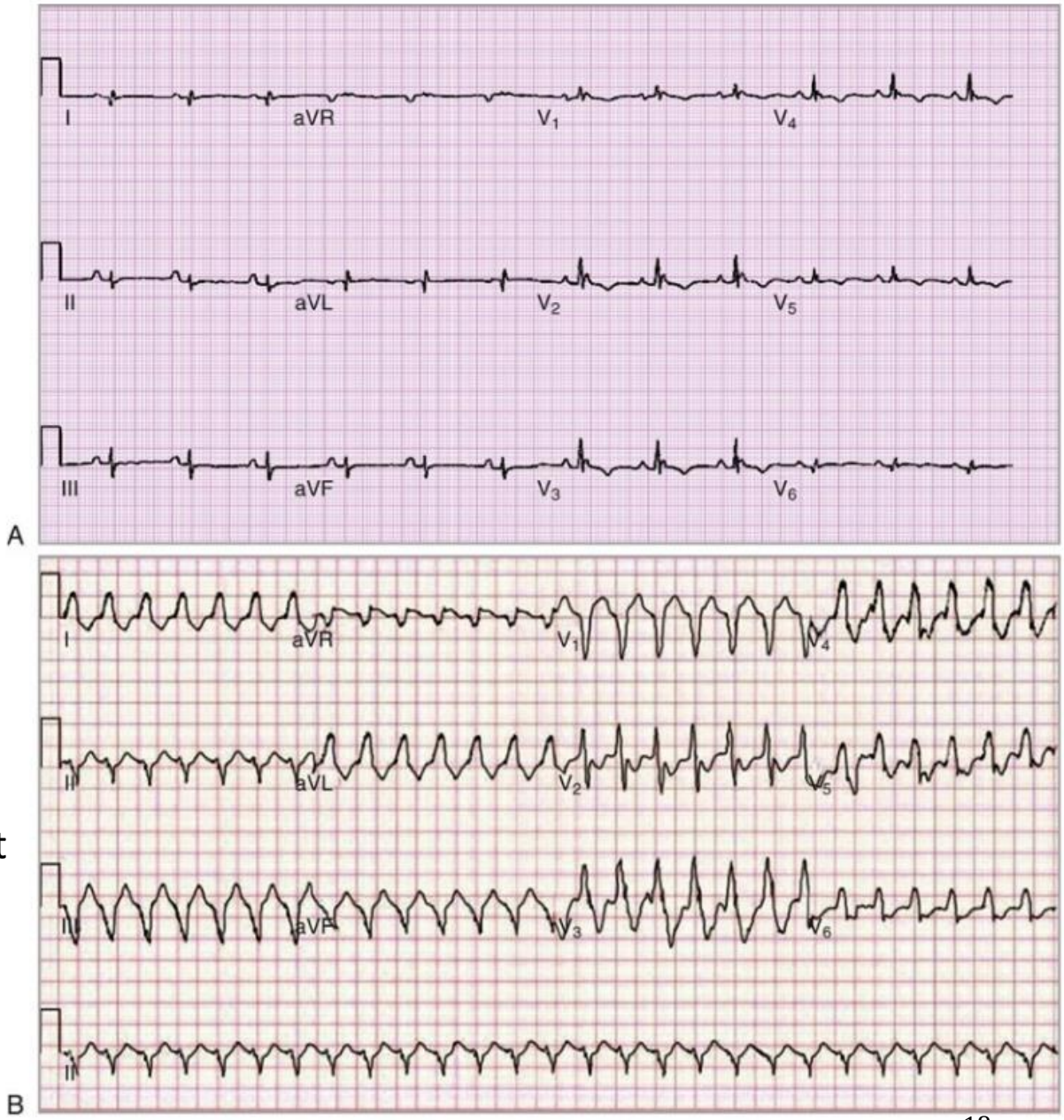

A: ECG đặc hiệu của
ACM: T đảo ở CĐ trước ngực; dạng “epsilon” ở CĐ tái cực thất
B: Nhịp nhanh thất/ b/n ACM

Pham Nguyen Vinh

TL: Falk RH, Hershberger R.E. Braunwald’s Heart Disease 2015, 10th ed, Elsevier, p 1551-1572

Chẩn đoán ACM (1)

- Chẩn đoán dựa vào: LS, ECG, Echo, MRI di truyền

Pham Nguyen Vinh

TL: Falk RH, Hershberger R.E. Braunwald's Heart Disease 2015, 10th ed, Elsevier, p 1551-1572

Diagnostic Terminology for Revised Criteria

- Definite diagnosis: 2 major or 1 major and 2 minor criteria or 4 minor from different categories
- Borderline: 1 major and 1 minor or 3 minor criteria from different categories
- Possible: 1 major or 2 minor criteria from different categories

I. Global and/or Regional Dysfunction and Structural Alterations

Major

By two-dimensional echocardiography:

Regional RV akinesia, dyskinesia, or aneurysm *and* one of the following (end diastole):

Parasternal long-axis view of the RVOT (PLAX) ≥32 mm (≥19 mm/m^2)

Parasternal short-axis view of the RVOT (PSAX) ≥36 mm (≥21 mm/m^2)

or

Fractional area change <33%

By MRI:

Regional RV akinesia, dyskinesia, or dyssynchronous RV contraction *and* one of the following: Ratio of RVEDV to BSA ≥110 mL/m^2 (male) or ≥100 mL/m^2 (female) *or* RVEF ≤40%

By RV angiography: Regional RV akinesia, dyskinesia, or aneurysm

Minor

By two-dimensional echocardiography:

Regional RV akinesia or dyskinesia and one of the following (end diastole):

- PLAX RVOT ≥29 to <32 mm (≥16 to <19 mm/m^2)
- PSAX RVOT ≥32 to <36 mm (≥18 mm to <21 mm/m^2)

or

Fractional area change >33% to ≤40%

By MRI:

Regional RV akinesia, dyskinesia, or dyssynchronous RV contraction *and* one of the following: Ratio of RVEDV to BSA ≥100 to <110 mL/m^2 (male) or ≥100 to <110 mL/m^2 (female) *or* RVEF <40% to ≤45%

Chẩn đoán ACM (2)

- Chẩn đoán dựa vào: LS, ECG, Echo, MRI di truyền

II. Tissue Characterization of Wall
Major
Residual myocytes <60% by morphometric analysis (or <50% if estimated), with fibrous replacement of the RV free wall myocardium in at least 1 sample, with or without fatty replacement of tissue seen on endomyocardial biopsy
Minor
Residual myocytes 60-75% by morphometric analysis (or 50-65% if estimated), with fibrous replacement of the RV free wall myocardium in at least 1 sample, with or without fatty replacement of tissue seen on endomyocardial biopsy
III. Repolarization Abnormalities
Major
Inverted T waves in the right precordial leads (V_1, V_2, and V_3) or beyond in individuals >14 years of age (in the absence of complete right bundle branch block QRS ≥120 msec)
Minor
Inverted T waves in leads V_1 and V_2 in individuals >14 years of age (in the absence of complete right bundle branch block) or in V_4, V_5, or V_6 Inverted T waves in leads V_1, V_2, V_3, and V_4 in individuals >14 years of age in the presence of complete right bundle branch block

Pham Nguyen Vinh

TL: Falk RH, Hershberger R.E. Braunwald's Heart Disease 2015, 10th ed, Elsevier, p 1551-1572

Chẩn đoán ACM (3)

- Chẩn đoán dựa vào: LS, ECG, Echo, MRI di truyền

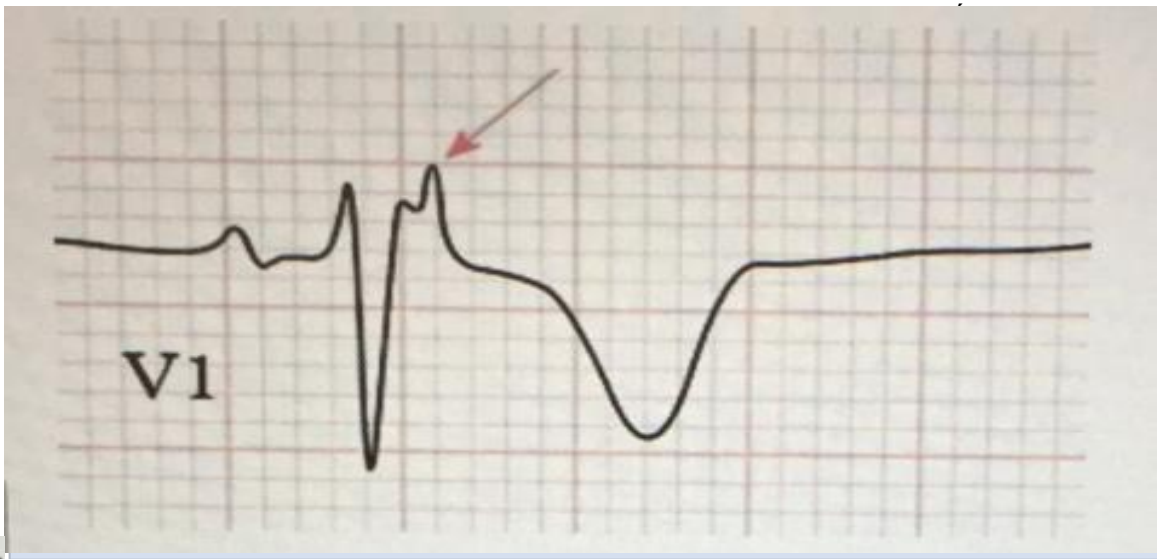

Image reproduced from Wikimedia Commons. Click for link.

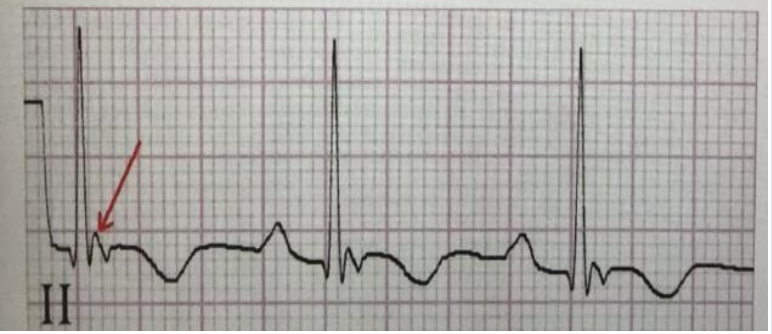

IV. Depolarization/Conduction Abnormalities
Major
Epsilon wave (reproducible low-amplitude signals between the end of the QRS complex to the onset of the T wave) in the right precordial leads (V_1 to V_3)
Minor
Late potentials by signal-averaged ECG in at least 1 of 3 parameters in the absence of a QRS duration ≥110 msec on standard ECG Filtered QRS duration ≥114 msec RMS voltage of terminal 40 msec <20 μV Terminal activation duration of the QRS ≥55 msec measured from the nadir of the S wave to the end of the QRS complex, including R′, in V_1, V_2, or V_3 in the absence of complete right bundle branch block

BSA = body surface area; RVEDV = RV end-diastolic volume; RVEF = RV ejection fraction; RVOT = RV outflow tract.

TL: Falk RH, Hershberger R.E. Braunwald's Heart Disease 2015, 10th ed, Elsevier, p 1551-1572

Điều trị ACM

- Điểm chính: phòng ngừa và điều trị loạn nhịp thất, đột tử
- Thuốc: UCMC ± nitrate
- Triệt phá nhịp nhanh thất bằng sóng RF (tần số radio)
- Chỉ định ICD: đột tử được cứu sống

Bệnh cơ tim không lèn chặt hoặc Thất trái không lèn chặt

(Non-compaction Cardiomyopathy or LV Noncompaction –LVNC)

- LVNC (LV noncompaction):
  - Không có gene riêng gây bệnh
  - Gene chung với BCTDN, BCTPĐ, BCT sinh loạn nhịp
- LVNC: có thể thấy ở
  - TTr bình thường
  - Mọi loại BCT
  - Bệnh tim bẩm sinh
- Biểu hiện LS: suy tim, loạn nhịp, huyết khối thuyên tắc

Pham Nguyen Vinh

Phôi thai học BCT thất trái không nén chặt

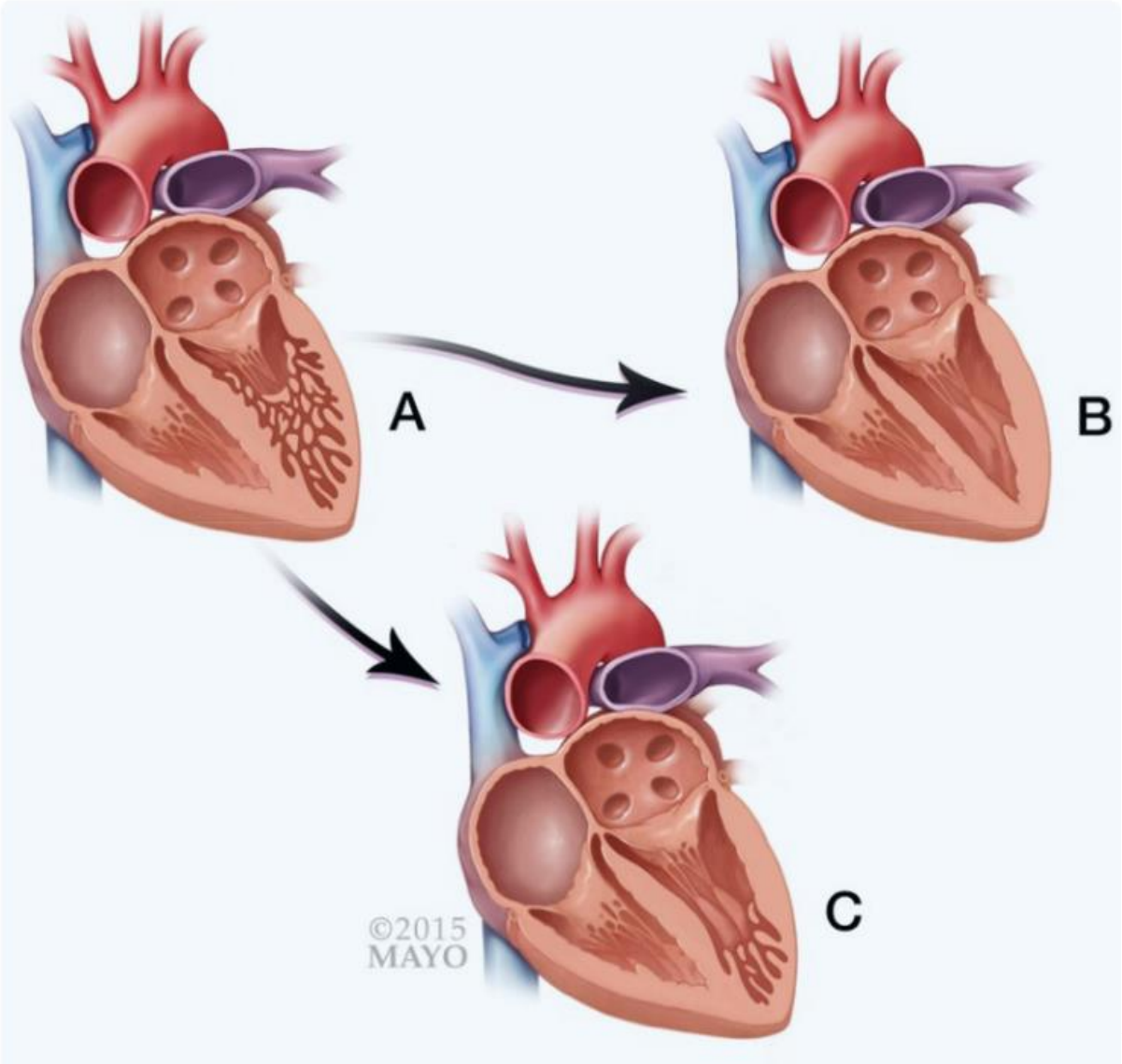

TL: Goel K, Nishimura RA. Management of left ventricular noncompaction cardiomyopathy. Mayo Clinic

Tiêu chuẩn siêu âm và MRI chẩn đoán LVNC

Echocardiographic Criteria

Jenni et al. (Zurich criteria)†

- Bilayered myocardium consisting of a thin C layer and a much thicker NC layer with deep endomyocardial recesses NC/C > 2
- Predominant location of the pathology is midlateral, midinferior, and at the apex
- Evidence of intertrabecular recesses filled with blood from the LV cavity
- Acquisition of image views: short axis with measurement of the NC/C ratio performed at end-systole

- Tuổi phát hiện dựa vào LS: 35-45t

Pham Nguyen Vinh

TL: Falk RH, Hershberger R.E. Braunwald's Heart Disease 2015, 10th ed, Elsevier, p 1551-1572

Siêu âm tim qua thành ngực bệnh nhân LVNC

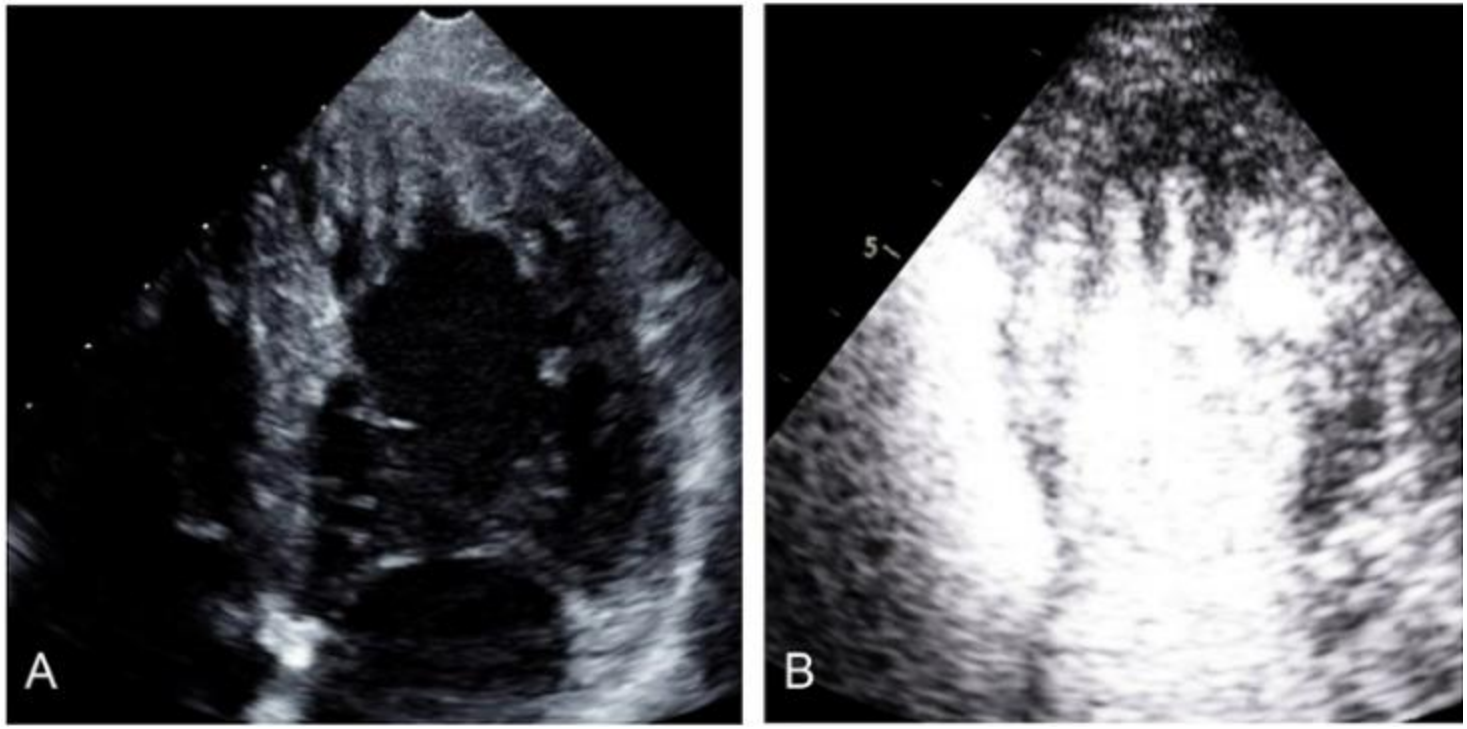

TC siêu âm

- NC/C > 2 cuối tâm thu
- Dopper màu thấy tưới máu ở khe
- > 3 cơ bè/1 mặt cắt

TL: Goel K, Nishimura RA. Management of left ventricular noncompaction cardiomyopathy. Mayo Clinic

MRI bệnh nhân LVNC

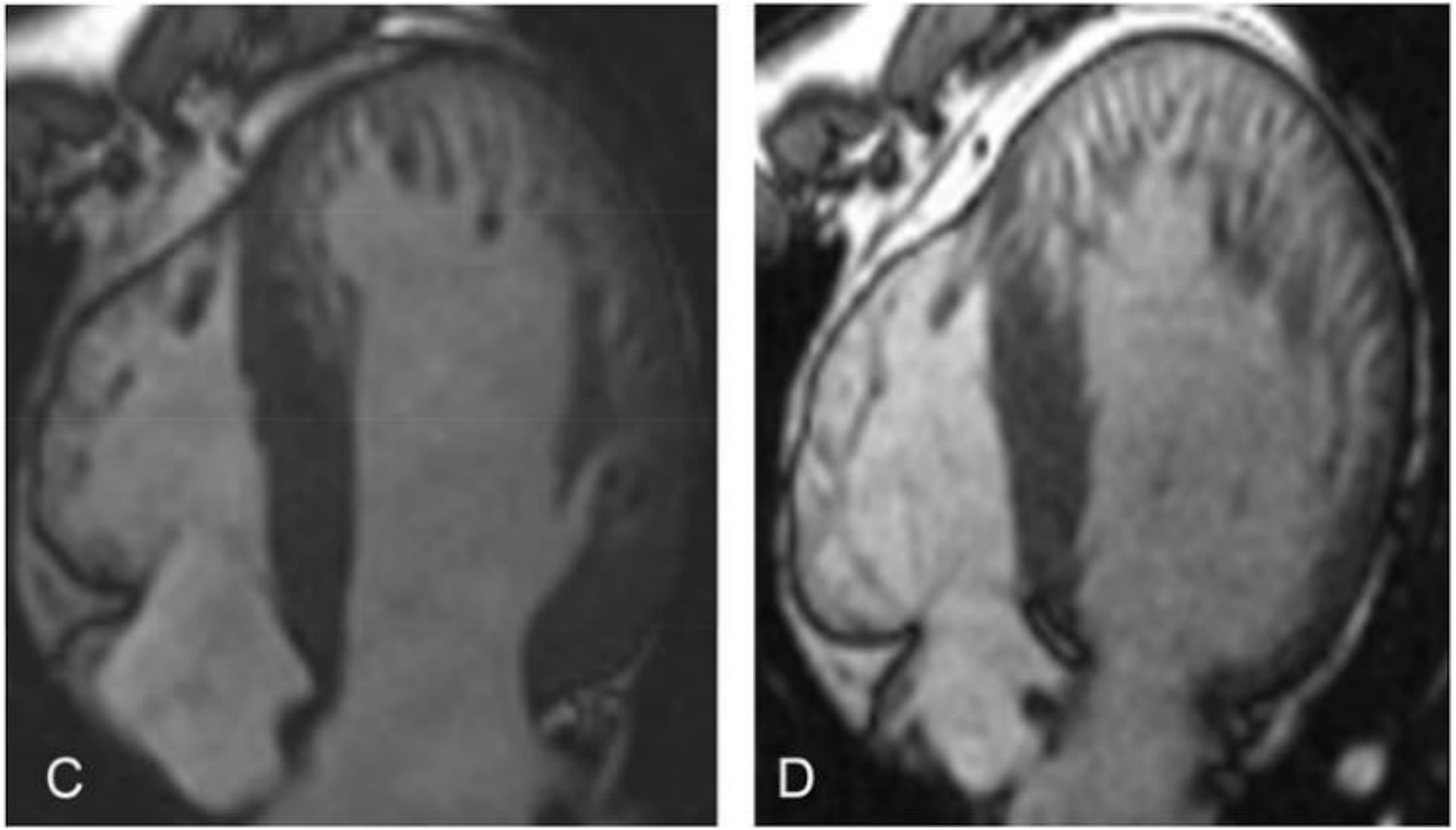

- Tiêu chuẩn MRI hoặc CT scan
- NC/C > 2.3 cuối tâm trương

TL: Goel K, Nishimura RA. Management of left ventricular noncompaction cardiomyopathy. Mayo Clinic

Điều trị LVNC/CM (1)

- Điều trị nội khoa suy tim: PXTM ≤ 40%, điều trị theo khuyến cáo suy tim PXTM ↓
- Điều trị dụng cụ suy tim:
  - CRT
  - Ghép tim

Điều trị LVNC/CM (2)

- Điều trị loạn nhịp:
  - ICD: tiên phát hoặc thứ phát
  - Triệt phá rung nhĩ hoặc loạn nhịp thất
- Holter ECG/mỗi năm: LVNC kèm PXTM ↓
- Điều trị huyết khối thuyên tắc:
  - Kháng Vit K (INR 2-3)/LVNC kèm PXTM < 40%
  - RN, tiền sử có huyết khối thuyên tắc

Quy trình xử trí bệnh nhân LVNC

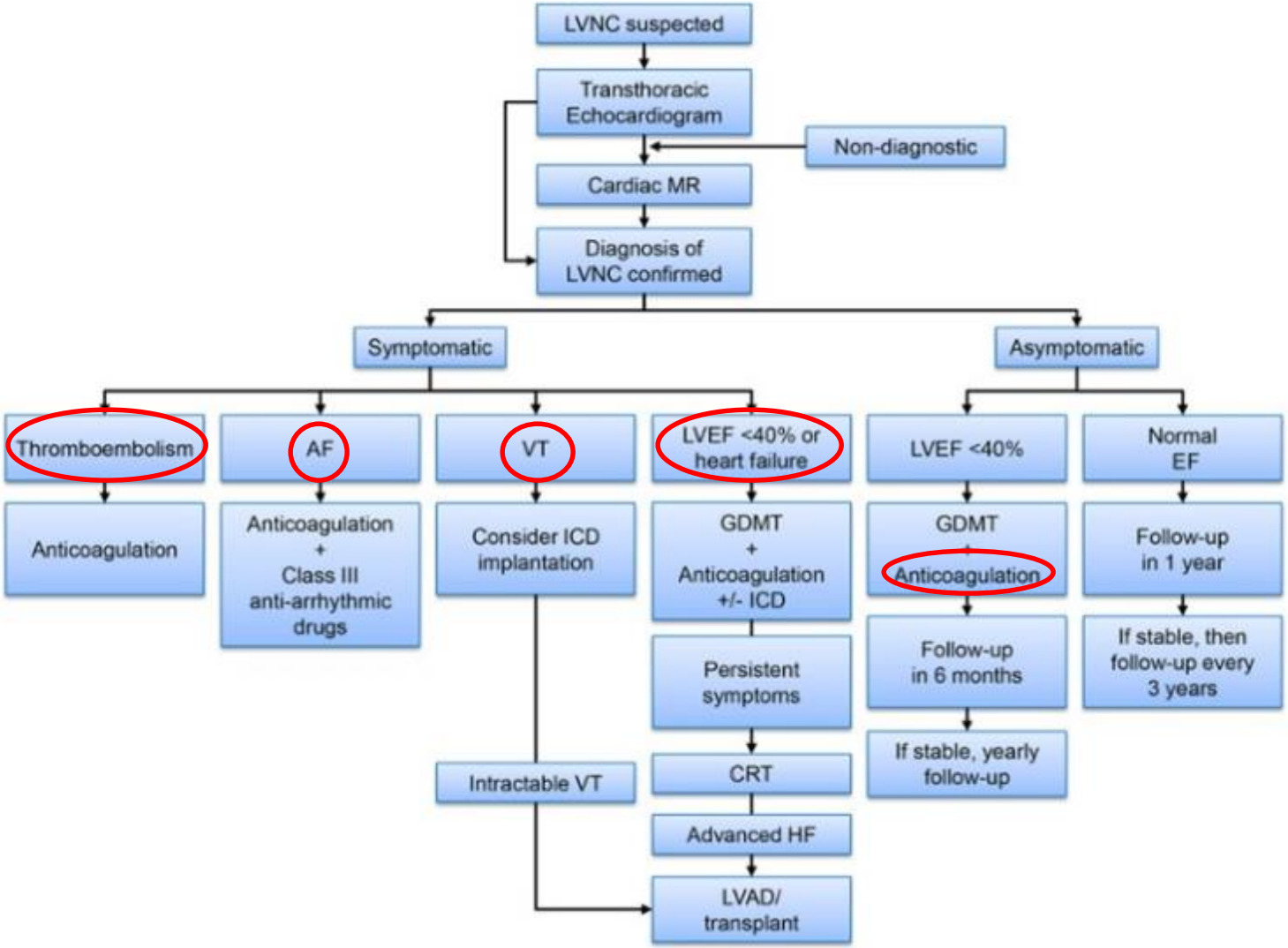

Pham Nguyen Vinh

TL: Goel K, Nishimura RA. Management of left ventricular noncompaction cardiomyopathy. Mayo Clinic

Bệnh cơ tim do nhịp nhanh
(Tachycardia- induced Cardiomyopathy)

- Tất cả nhịp nhanh kéo dài ngoại trừ nhịp xoang
- Trên tim bình thường hoặc tim đã có bệnh
- Rối loạn chức năng tâm trương trước RLCN tâm thu
- Loại trừ cường giáp trước
- Loạn nhịp nhĩ: RN, nhịp nhanh nhĩ, nhịp nhanh bộ nối nhĩ thất do vào lại
- Loạn nhịp thất: NTT thất > 20.000/ngày NNT không kéo dài tái diễn (recurrent nonsustained VT)

Pham Nguyen Vinh

TL: Falk RH, Hershberger R.E. Braunwald's Heart Disease 2015, 10th ed, Elsevier, p 1551-1572

Chẩn đoán BCT do nhịp nhanh

- Chắc chắn: PXTM trở lại bình thường sau 3-6 tháng hết nhịp nhanh
- Thời gian bị loạn nhịp có thể quan trọng hơn tần số
- Nghiên cứu Medi và c/s (J Am Coll Cardiol 53: 1796-2009)
  - 30 b/n incessant atrial tachycardia
  - Thời gian bệnh trung bình 6 năm
  - Tần số tim trung bình 117 nhát/phút
  - Triệt phá NN nhĩ → cơ tim trở lại bt 29/30

Pham Nguyen Vinh

TL: Falk RH, Hershberger R.E. Braunwald's Heart Disease 2015, 10th ed, Elsevier, p 1551-1572

Điều trị BCT do nhịp nhanh

- Kiểm soát tần số thất hoặc kiểm soát nhịp/RN
- Triệt phá loạn nhịp bằng sóng tần số radio
  - NTT thất > 20.000/ngày, đôi khi > 10.000/ng)
  - NNT không kéo dài tái diễn
  - NN kịch phát trên thất
- Cần 3-6 tháng sau kiểm soát, đôi khi 1 năm: cơ tim hồi phục

  (Tần số tim 70/phút => 100800/ngày)

Pham Nguyen Vinh

TL: Falk RH, Hershberger R.E. Braunwald's Heart Disease 2015, 10th ed, Elsevier, p 1551-1572

Bệnh cơ tim chu sinh
(Peripartum Cardiomyopathy PPCM)

- Định nghĩa ESC năm 2010:
- BCTCS: BCT vô căn, có biểu hiện suy tim kèm RLCN tâm thu vào tháng cuối hay các tháng đầu sau sinh, không nguyên nhân suy tim khác được tìm ra
- Định nghĩa của National Heart, Lung and Blood Institute (NHLBI): tương tự
- Tần suất mới mắc: USA 1/1150-1/3200 trẻ ra đời còn sống; 1/1000/Nam Phi; 1/300: Haiti

Pham Nguyen Vinh

TL: Falk RH, Hershberger R.E. Braunwald's Heart Disease 2015, 10th ed, Elsevier, p 1551-1572

Các nguyên nhân suy tim mới hoặc suy tim nặng hơn/kỳ chu sinh

PPCM
Preexisting familial or idiopathic DCM
Human immunodeficiency virus–related cardiomyopathy
Cocaine-induced heart disease
Preexisting valve disease
Hypertensive heart disease
Pregnancy-associated myocardial infarction
Pulmonary embolism
Preeclampsia
Tachycardia-associated cardiomyopathy (from pregnancy-associated supraventricular tachycardia)

PPCM: Bệnh cơ tim chu sinh

Pham Nguyen Vinh

TL: Sliwa K et al. Eur J Heart Fail. 12: 767,2010

Căn bản di truyền BCT/CS

- Dữ kiện phả hệ 520 BCTDN: đột biến gene BCTDN (MYH7, SCN5A, PSEN2, MYH6 và TNNT2, MYBPC3)
- Dữ kiện từ 90 gia đình BCTDN: 6% có ít nhất 1 thành viên có BCT/CS
- Tất cả bệnh nhân BCT/CS: khảo sát di truyền theo quy trình

Pham Nguyen Vinh

TL: Falk RH, Hershberger R.E. Braunwald's Heart Disease 2015, 10th ed, Elsevier, p 1551-1572

Điều trị BCT/CS

- Điều trị suy tim PXTM giảm theo khuyến cáo: 50% PXTM trở lại bình thường
- Không dùng UCMC khi còn thai
- Lợi tiểu cẩn thận. Metoprolol > Carvedilol
- Ghép tim: 5% ở USA trên bệnh nhân BCT/CS
- Không nên có thai tiếp

Pham Nguyen Vinh

TL: Falk RH, Hershberger R.E. Braunwald's Heart Disease 2015, 10th ed, Elsevier, p 1551-1572

Bệnh cơ tim Takotsubo

- Các tên khác:
  - Stress- induced cardiomyopathy
  - Apical ballooning syndrome
  - Broken heart syndrome
  - Happy heart syndrome
- Biết được từ thập niên 1990s
- Lâm sàng thay đổi:
  - Rối loạn chức năng TTr khu trú cấp
  - Kèm đau ngực hoặc suy tim
  - ST thay đổi giống NMCT cấp
- Thường ở nữ sau tuổi tắt kinh
- Tiên lượng tốt, hồi phục. Tử vong BV 1 → 2%
- USA: 6500 cases/năm

Pham Nguyen Vinh

TL: Falk RH, Hershberger R.E. Braunwald's Heart Disease 2015, 10th ed, Elsevier, p 1551-1572

Hình ảnh MRI tim b/n BCT Takotsubo

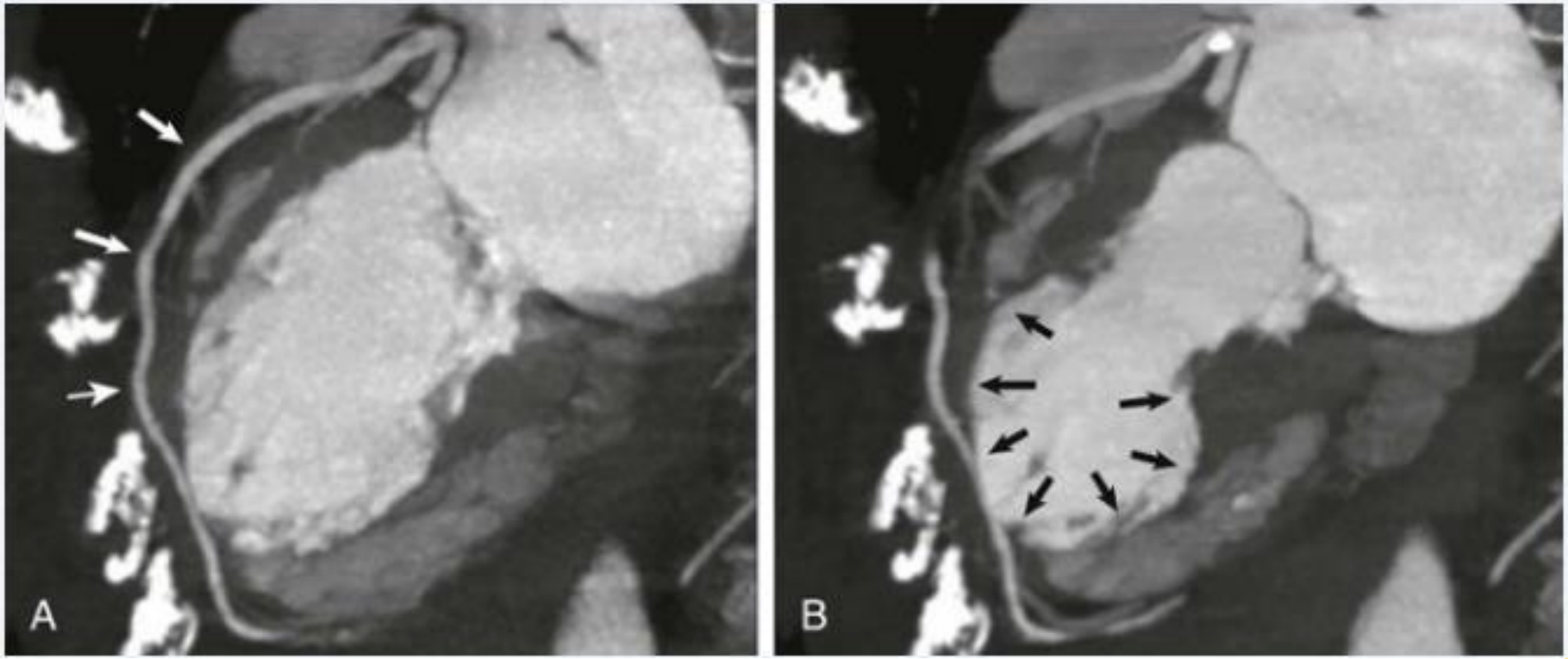

TL: Sang J. Am NY Acad Sci 1256:123, 2012

Điều trị

- Cơ chế bệnh cơ tim Takotsubo: có thể do tăng cấp Catecholamine
- Thường tự biết: TC/CN, rối loạn chức năng thất trái
- Tránh thuốc làm kéo dài QT
- Sử dụng vận mạch tăng co cơ nếu huyết áp giảm
- Kháng đông nếu có loạn động thất trái

Pham Nguyen Vinh

TL: Falk RH, Hershberger R.E. Braunwald's Heart Disease 2015, 10th ed, Elsevier, p 1551-1572

Kết luận

- Bệnh cơ tim dãn nở:
  - TMCB
  - Không TMCB
- BCTDN/KTMCB
  - Chẩn đoán loại trừ
  - Siêu âm tim; MRI
  - Bệnh sử
- Hướng tương lai:
  - Khảo sát di truyền
  - Điều trị mục tiêu/di truyền

Pham Nguyen Vinh